·临床论著·

关木通与抗生素致急性肾小管坏死细胞生物学特征的比较研究*

杨 莉 李晓玫 王海燕

摘要 目的:通过比较关木通致急性肾小管坏死(Manchurian Dutchmanspipe-acute tubular necrosis, MD-ATN)与抗生素致 ATN(antibiotic-acute tubular necrosis, A-ATN)两组病变中肾小管间质细胞表型特征及细胞外基质分泌的异同,初步探讨两者预后明显差异的细胞生物学机制。方法:应用免疫组化 SP 法观察 4 例 MD-ATN 和 5 例 A-ATN 患者的肾活检组织标本中,增殖细胞核抗原(PCNA)、表皮细胞生长因子(EGF)、α-平滑肌肌动蛋白(α-SMA)、纤维连接蛋白(FN)、Ⅲ型胶原、Ⅳ型胶原、转化生长因子 β_1(TGFβ_1)和结缔组织生长因子(CTGF)表达程度的异同。针对两组患者临床预后的显著差别,重点从损伤修复及纤维化发生两个方面对上述指标进行分析。结果:(1)MD-ATN 组肾小管上皮细胞(RTEC)PCNA 阳性率以及 EGF 表达均显著低于 A-ATN 组($P<0.01$);(2)两组肾小管间质内 α-SMA 表达均增加,差异无显著性;(3)两组肾间质内均出现 TGFβ_1 阳性细胞浸润以及 CTGF 的显著表达,两组间比较差异无显著性;(4)MD-ATN 组肾间质内 FN、Ⅲ型和Ⅳ型胶原的表达均较 A-ATN 组明显增加($P<0.01$)。结论:(1)与 A-ATN 组比较,MD-ATN 患者 RTEC 损伤后自身修复能力减低,EGF 低表达可能为其修复不良的原因之一。(2)MD-ATN 与 A-ATN 患者肾间质内 α-SMA、TGFβ_1 和 CTGF 均呈高表达,但仅 MD-ATN 患者的肾间质内出现细胞外基质沉积,提示其病变慢性化的趋向可能与细胞外基质降解因子和(或)内源性抗纤维化因子减低有关。

关键词 关木通 抗生素 急性肾小管坏死 修复 纤维化

A Comparative Study of Manchurian Dutchmanspipe and Antibiotics Induced Acute Tubular Necrosis in Renal Cellular Biological Features

YANG Li, LI Xiao-mei, WANG Hai-yan *Renal Division of Department of Medicine, First Hospital and Institute of Nephrology, Peking University, Beijing (100034)*

Objective: To explore the possible cell biological mechanisms of the difference in prognosis between the acute tubular necrosis (ATN) induced by Manchurian Dutchmanspipe (MD-ATN) and that by antibiotics (A-ATN), by means of comparing their renal tubular mesenchymal cell phenotype characteristics and extra-cellular stroma secretion. **Methods**: The expression of proliferative cell nuclear antigen (PCNA), epithelial cell growth factor (EGF), α-smooth muscle actin (α-SMA), fibronectin (FN), collagen type Ⅲ and Ⅳ, transforming growth factor β_1 (TGFβ_1) and connective tissue growth factor in renal biopsy samples of patients with MD-ATN (4 patients) and A-ATN (5 patients) were compared with immunohistochemical SP method. The analysis of above-mentioned parameters on repairing of injury and development of fibrosis was stressed for the obvious difference in clinical prognosis between the two groups. **Results**: (1) The PCNA positive rate of renal tubular epithelial cell (RTEC) and EGF expression in the MD-ATN group were significantly lower than those in the A-ATN group respectively ($P<0.01$); (2) Renal tubular mesenchymal α-SMA level increased in both groups with no significant difference; (3) TGFβ_1 positive cell infiltration and obvious CTGF expression revealed in renal mesenchyma of both groups with insignificant difference; (4) FN, collagen Ⅲ and Ⅳ levels were significantly higher in the MD-ATN group than that in the A-ATN group ($P<0.05$). **Conclusion**: (1) As compared with

* 北京大学"创建世界一流大学工程"基金资助课题

北京大学第一医院肾内科,北京大学肾脏病研究所(北京 100034)
通讯作者 李晓玫,Tel:010-66171122 转 2388,E-mail:xiaomeil@public.bta.net.cn

万方数据

A-ATN group, the RTEC auto-repairing ability was lower in the DM-ATN group, lower expression of EGF might be one of the mechanisms of its poor repair; (2) High expression of α-SMA, TGFβ_1 and CTGF presented in all patients with ATN, but extra-cellular stromal deposit appeared only in the renal stroma of patients with MD-ATN, suggesting that its chronical trend might be related with the reducing of extra-cellular stromal degradation factor and/or endogenous anti-fibrosis factor.

Key words　Manchurian Dutchmanspipe, antibiotics, acute tubular necrosis, repairing, fibrosis

近年来,含马兜铃酸中药所导致的肾小管间质肾病引起了国内外学者的广泛重视。我们以往进行的临床病理研究[1]表明,含马兜铃酸中药关木通所致肾小管损害的急性病例(Manchurian Dutchmanspipe-acute tubular necrosis, MD-ATN)与抗生素导致的急性肾小管坏死(antibiotic-acute tubular necrosis, A-ATN)在病理上均表现为急性的肾小管损伤与坏死,但临床转归显著不同。经停药和支持治疗后,MD-ATN 多呈迁延不愈,终至慢性肾间质纤维化、慢性肾衰竭;而绝大多数 A-ATN 在短期内肾功能可完全恢复。由此我们推测,中药关木通和抗生素虽在起始环节均累及肾小管上皮细胞(RTEC),造成不同程度的损伤甚至坏死,但可能由于不同的致病机制使 RTEC 修复、活化及转分化效应不同,从而导致不同的临床转归。本研究中,我们通过比较 MD-ATN 与 A-ATN 两组患者肾组织病变中肾小管间质细胞表型特征及细胞外基质分泌的异同,初步探讨两者预后明显差异的细胞生物学机制。

资料和方法

1　研究对象

4 例 MD-ATN 来源于 1997 年 5 月—2001 年 6 月我院肾内科的住院患者,男性 3 例,女性 1 例;年龄(44.5±11.3)岁。其诊断标准为:(1)具有明确关木通中药煎剂(2 例)及龙胆泻肝丸等含关木通成分中成药(2 例)应用史,与发病关系密切;(2)肾穿前无近期或长期抗生素、解热镇痛药等药物应用史,无全身过敏表现;(3)肾脏病理检查确诊为急性肾小管坏死;(4)临床可除外其他原因所导致的 ATN。5 例 A-ATN 为同期住院患者,男性 3 例,女性 2 例;年龄(38.6±11.4)岁。均经肾活检病理确诊为 ATN,曾应用的致病相关药物均为抗生素(包括氨基甙类 2 例、利福平 3 例)。对照组选用 5 例肾肿瘤切除标本远离肿瘤的正常肾组织。

2　试剂与方法

2.1　试剂　第一抗体包括小鼠抗人 α-平滑肌肌动蛋白(α-SMA)、小鼠抗人纤维连接蛋白(FN)、小鼠抗人Ⅳ型胶原,均购自美国 Zymed 公司,小鼠抗人Ⅲ型胶原(Chemicon International 公司),小鼠抗人增殖细胞核抗原(PCNA,DAKO 公司),兔抗人表皮生长因子(EGF)、兔抗人转化生长因子-β_1(TGF-β_1, Santa Cruz 公司),兔抗人结缔组织生长因子(CTGF, Torre Pines Biolabs, Houston)。第二抗体为生物素标记的山羊抗兔 IgG、山羊抗小鼠 IgG,第三抗体为辣根过氧化物酶耦联链卵白素,购自美国 VECTOR 公司。显色底物为 DAB。

2.2　免疫组织化学方法

2μm 石蜡切片脱蜡至水,0.5% H_2O_2 甲醇封闭 30min,0.1% 胰酶(EGF)或 0.4% 胃酶(FN、Ⅲ型胶原、Ⅳ型胶原)或 0.1% 透明质酸酶(CTGF)37℃ 消化 30min 或微波抗原修复 10min(α-SMA、PCNA、TGF-β_1),1% 小牛血清白蛋白(含 10% 山羊血清)封闭 20min,先后加入一抗、二抗及三抗,分别于 37℃ 孵育 60、30、30min,DAB 显色、苏木素复染、过梯度酒精,中性树脂封片。每组均以 PBS 和正常非免疫兔或小鼠血清代替一抗作阴性对照。实际结果采用单盲法评价,分别按以下方法进行分析。

2.2.1　细胞增殖　以 PCNA 染色阳性作为标志。每张切片计数 500 个肾小管细胞,计算 PCNA 阳性的肾小管细胞百分率。

2.2.2　细胞表型转化指标　α-SMA 染色阳性代表细胞表型转化。应用医学彩色图像分析系统(美国柯达公司),每张切片随机选取 5 个不含肾小球的高倍视野(400×),计算染色阳性的肾小管细胞百分数及肾小管间质阳性面积的百分比。

2.2.3　EGF 表达　每张切片计数 200 个肾小管,计算 EGF 阳性的肾小管百分率。

2.2.4　纤维化因子 TGF-β_1 的表达　每张切片随机选取 5 个不含肾小球的高倍视野(400×),计数肾间质内 TGF-β_1 阳性细胞数,结果以阳性细胞数/400×视野表示。

2.2.5　其他纤维化相关指标 CTGF、FN、Ⅲ型胶原及Ⅳ型胶原的表达　分析方法同 α-SMA。

3　统计学处理　计量资料以均数±标准差表示,

万方数据

表 1 两组患者的临床发病及转归特点

组别	例数	服药至发病时间(d)	发病至肾活检时间(d)	肾活检前 SCr(μmol/L)	尿量(例)			SCr(随访 2～6 个月,例)				
					少尿	多尿或夜尿多	无变化	正常	下降≥50%	下降<50%	无改善	升高
MD-ATN	4	18±16	32±28	224.4±356.2	1	2	1	0	0	0	3	1
A-ATN	5	11±17	29±31	543.8±316.4	5	0	0	4	1	0	0	0

组间进行方差分析,因其为非正态分布,故采用秩和检验。

结 果

1 临床发病及转归特点比较 本组 MD-ATN 患者的临床及病理特征均与我们以往报告[1]相符,其临床发病及转归特点归纳于表 1。由表中可见,两组患者服药至发病的时间、发病至肾活检的时间差异无显著性,MD-ATN 组 SCr 水平升高程度相对轻(但两者间无统计学差异),少尿及无尿发生例数少。随访2～6 个月时,MD-ATN 组 SCr 水平均未恢复正常,与 A-ATN 组的 4/5 例恢复正常比较差异有显著性($P<0.05$)。

2 肾小管上皮细胞增殖与表皮生长因子表达情况比较 见表 2、图 1。对照组仅少数 RTEC 呈 PCNA 阳性,EGF 表达微弱。A-ATN 组 RTEC 表达 PCNA 及 EGF 均显著增加。MD-ATN 组 RTEC 的 PCNA 阳性率略低于对照组($P>0.05$),而 EGF 阳性率较对照组增加($P<0.05$)。A-ATN 组 RTEC 表达 PCNA 及 EGF 均显著高于 MD-ATN 组($P<0.01$)。

表 2 各组 RTEC 增殖与 EGF 表达情况 (%,$\bar{x}\pm s$)

组别	例数	RTEC-PCNA 阳性率	RTEC-EGF 阳性率
MD-ATN	4	0.01±0.00△	9.62±3.68*△
A-ATN	5	45.34±9.86*	60.78±1.46**
对照	5	0.11±0.01	0.54±0.02

注:与对照组比较,* $P<0.05$,** $P<0.01$;与 A-ATN 组比较,△ $P<0.01$;各组例数下表同

3 肾小管及肾间质 α-SMA 表达情况的比较 见表 3、图 2。对照组肾小管和肾间质内几乎无 α-SMA 表达。MD-ATN 与 A-ATN 组肾小管间质内 α-SMA 表达均显著增加($P<0.01$),两者间差异无显著性($P>0.05$)。

表 3 各组肾小管及肾间质表型标志及纤维化因子的表达 ($\bar{x}\pm s$)

组别	肾小管间质 α-SMA 阳性面积百分比(%)	肾间质 TGF-β_1 阳性细胞数(/400×)	肾间质 CTGF 阳性面积百分比(%)
MD-ATN	0.08±0.06*	11.00±6.00*	0.06±0.07*
A-ATN	0.06±0.04*	13.00±8.00*	0.08±0.06*
对照	0.00±0.00	0.00±0.00	0.00±0.00

注:与对照组比较,* $P<0.01$

4 肾间质内 TGF-β_1 与 CTGF 表达情况的比较见表 3、图 2。对照组肾间质内未见明显 TGF-β_1 及 CTGF 表达。MD-ATN 与 A-ATN 组肾间质内均出现一定数目的 TGF-β_1 阳性细胞,主要为单个核细胞,少数为多形核细胞。A-ATN 组肾间质内 TGF-β_1 阳性细胞数略多于 MD-ATN 组,但两者差异不显著($P>0.05$)。两组中肾间质内 CTGF 表达均显著增强,主要分布于肾小管基底膜、肾小球囊及小血管周围,两组间差异无显著性($P>0.05$)。

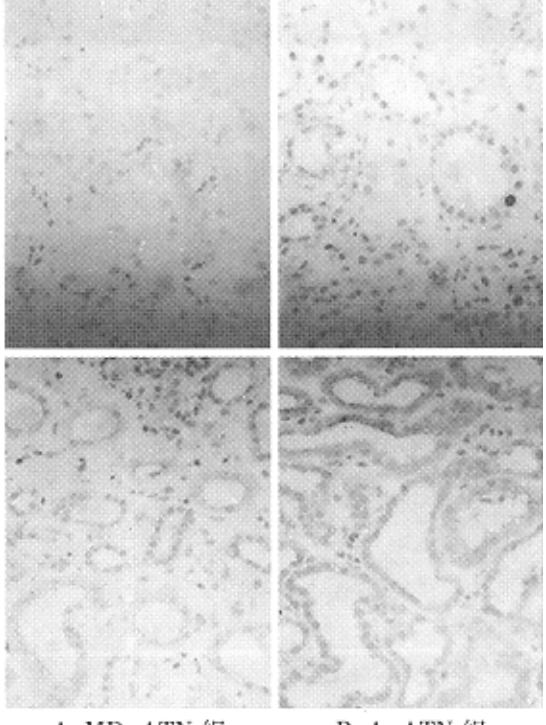

图 1 MD-ATN 与 A-ATN 肾小管上皮细胞 PCNA(上)及 EGF(下)的表达

注:MD-ATN 组肾小管上皮细胞几无 PCNA 表达,部分小管上皮细胞 EGF 呈弱阳性;A-ATN 组肾小管上皮细胞 PCNA 及 EGF 表达均显著高于 MD-ATN 组

5 肾间质内 FN、Ⅲ型胶原及Ⅳ型胶原表达情况的比较 见表 4、图 3。对照组肾间质内未见 FN 与Ⅲ型胶原及Ⅳ型胶原的沉积。MD-ATN 组肾间质内 FN 和Ⅲ型胶原的表达均明显增加,并且出现Ⅳ型胶原的

万方数据

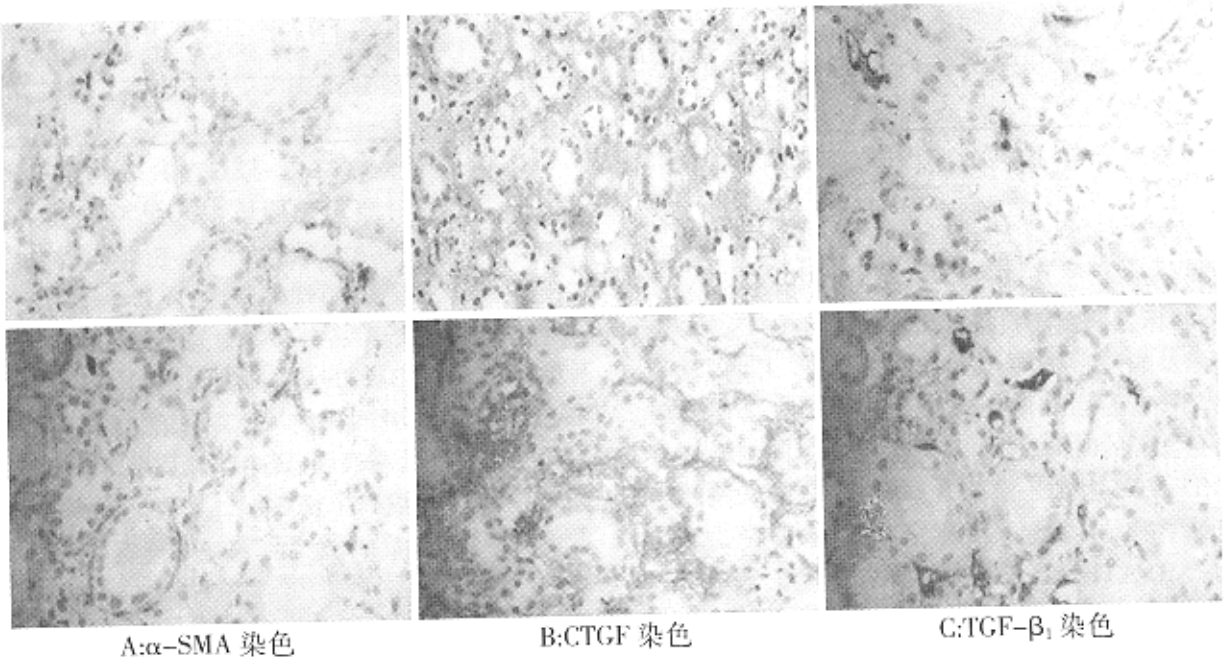

A:α-SMA 染色　　B:CTGF 染色　　C:TGF-β_1 染色

图 2　MD-ATN(上)与 A-ATN(下)肾小管间质内 α-SMA、CTGF 及 TGF-β_1 的表达

注:两组肾小管及肾间质内 α-SMA、CTGF 及 TGF-β_1 表达均增加，两组间表达无明显差异(SP 染色×400)

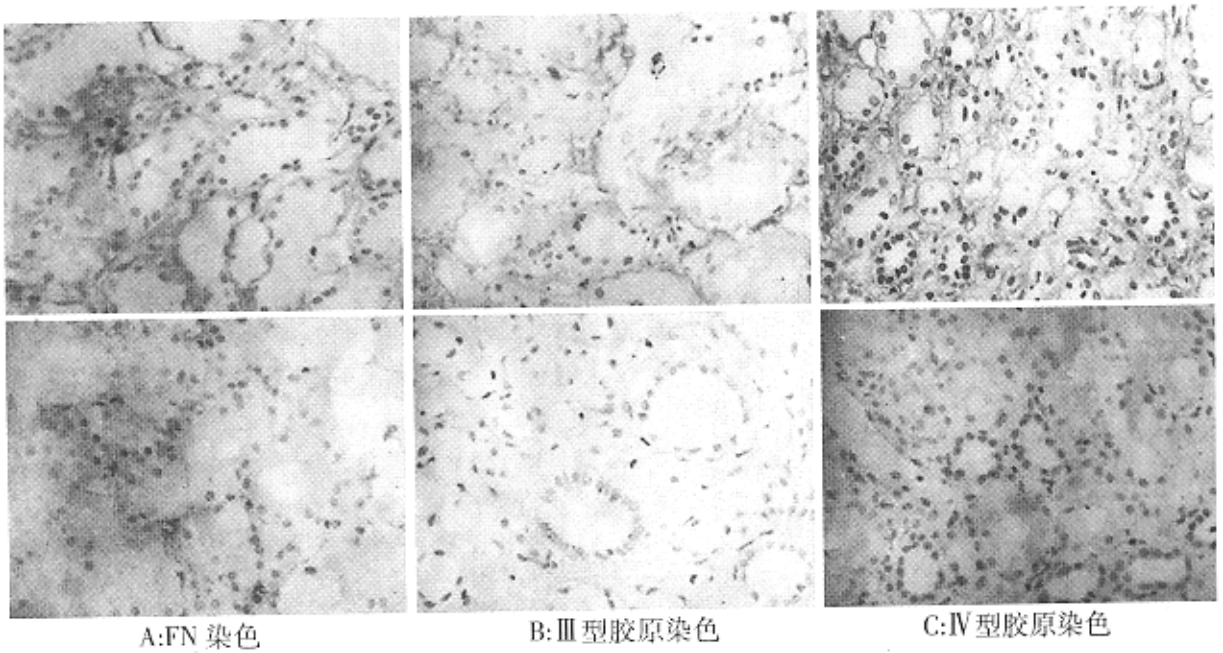

A:FN 染色　　B:Ⅲ型胶原染色　　C:Ⅳ型胶原染色

图 3　MD-ATN(上)与 A-ATN(下)肾间质内 FN、Ⅲ型胶原及Ⅳ型胶原的表达

注:MD-ATN 组肾间质内 FN、Ⅲ型胶原及Ⅳ型胶原的表达均明显增加，A-ATN 组肾间质内仅出现极少量 FN 表达，其Ⅲ型胶原及Ⅳ型胶原染色均呈阴性(SP 染色×400)

万方数据

沉积。A-ATN 组肾间质内仅出现极少量 FN 表达,且与对照组无明显差别,其Ⅲ型胶原及Ⅳ型胶原表达均呈阴性。

表 4 各组肾间质内 FN、Ⅲ型胶原及Ⅳ型胶原的表达 (%, $\bar{x} \pm s$)

组别	肾间质 FN 阳性面积百分比	肾间质Ⅲ型胶原阳性面积百分比	肾间质Ⅳ型胶原阳性面积百分比
MD-ATN	0.11±0.04*△	0.06±0.01*△	0.16±0.05*△
A-ATN	0.01±0.03	0.00±0.00	0.00±0.00
对照	0.00±0.00	0.00±0.00	0.00±0.00

注:与对照组比较,* $P<0.01$;与 A-ATN 组比较,△ $P<0.01$

讨 论

迄今为止,含马兜铃酸中药关木通导致肾小管间质肾病的发病机理尚不清楚。根据我们及国内其他学者对此类患者的研究[1-3],急性病例的病理特征与抗生素致急性肾小管坏死(A-ATN)相似,表现为多灶或广泛的肾小管重度变性、坏死、崩解、脱落,因此被称为关木通致急性肾小管坏死(MD-ATN)。MD-ATN 与 A-ATN 患者的临床转归差异极为显著。本组短期随访资料显示,A-ATN 经保守支持治疗后绝大多数病例肾功能可完全恢复;而 MD-ATN 多呈迁延不愈。进行性纤维化病变的发生与发展可能是此类疾病的特征和关键。这种不同临床转归的原因除了与中药关木通和抗生素类药物作用位点、致病通路、蓄积效应的不同有关以外,本研究有兴趣研究两类药物是否在病变早期使 RTEC 发生了不同的增殖、活化及转分化反应而影响肾小管上皮的再生及肾间质纤维化的发生。

通常认为,肾小管上皮具有强大的自身修复能力,缺血或肾毒性损伤发生后,在清除坏死、脱落的上皮细胞同时,损伤较轻或未损伤的肾小管上皮细胞可进入增殖活跃状态,使肾小管的完整性得以修复,肾功能完全恢复[4]。在本研究中,我们观察到 A-ATN 组病变中的 RTEC 大量表达 PCNA,证实其细胞增殖及再生修复反应非常活跃;与此相反,MD-ATN 组的肾组织中一片寂静,在非裸基底膜的肾小管中几乎无 PCNA 阳性细胞,其细胞增殖甚至较对照组有减少趋势,提示在后者的病变过程中,RTEC 损伤后的自身修复能力未能激活或严重受抑。目前已知,正常成熟的 RTEC 没有增殖能力,只有未分化的不成熟细胞才具有增殖潜能。因此,当 RTEC 受损后,存活细胞将从成熟表型转化为不成熟表型,表达 α-SMA 等胚胎发育中的早期蛋白,进入细胞周期增殖,而后新生的 RTEC 再分化为成熟的 RTEC,恢复肾小管结构及功能的完整性[5,6]。因此,RTEC 发生表型转化与增殖是 ATN 时肾小管上皮自身修复所必需经历的过程。另一方面,大量研究表明,RTEC 表型转化亦为慢性肾间质纤维化发生与发展的重要组成部分,转型的 RTEC 可能作为肾间质内肌纤维母细胞的重要来源之一参与纤维化病变进程[7,8]。本研究中,MD-ATN 与 A-ATN 患者的 RTEC 均有表型转化现象,特点为表达 α-SMA 的 RTEC 明显增加。其中,A-ATN 病变中的 RTEC 在发生表型转化的同时呈现增殖活跃状态,显示了其损伤后转分化并进一步自身增殖的修复能力。而 MD-ATN 患者的 RTEC 虽然同样发生了表型转化,但 PCNA 阴性,表明未能进入细胞周期启动增殖修复过程。这一方面提示 MD-ATN 中 RTEC 再生修复的机制可能受到严重损伤;另一方面,发生了表型转化而又未能进入增殖、再分化程序的 RTEC 可能启动并参与了 MD-ATN 病变慢性化的进程。

RTEC 再生修复的过程中,表皮生长因子(EGF)可能是作用最强、并且与修复机制关系最密切的促增生因子[9,10]。在中毒或缺血致 ATN 的动物模型中,RTEC 中 EGF 及其受体的表达明显增多,并与肾功能恢复相关;给予外源性 EGF 可以明显促进缺血性 ATN 动物模型的肾脏修复过程[11-13]。在本研究中,为了探讨 MD-ATN 患者 RTEC 损伤后再生修复能力下降的原因,我们观察了两组患者肾组织中 EGF 的表达情况,并与正常肾组织进行比较。结果发现,A-ATN 患者的肾小管上皮 EGF 表达阳性率明显增高,与其细胞增殖反应活跃相平行,证实肾小管再生修复反应确有 EGF 参与。而 MD-ATN 组肾小管上皮 EGF 的阳性率显著低于 A-ATN 组,提示 EGF 低表达状态可能为 MD-ATN 肾小管修复不良的机制之一。由于 MD-ATN 组肾小管上皮 EGF 表达阳性率仍较对照组有所增加,但未能诱导细胞产生增殖反应,提示关木通所致的 RTEC 损伤还可能累及 EGF 受体、与细胞增殖相关的受体后信号传导途径或细胞核内反应,值得进一步研究。

细胞外基质(ECM)沉积是纤维化病变的重要组成部分。一般认为,在肾间质纤维化过程中,FN 和Ⅲ型胶原为早期沉积的 ECM 成分,而Ⅳ型胶原在较后期出现,为发生明确纤维化病变的标志之一[14,15]。本研究中,MD-ATN 患者经常规病理检查未见纤维化病变发生,但其肾间质内已出现明显的 FN 和Ⅲ型胶原沉积,并出现Ⅳ型胶原表达,证实其确实发生了早期的纤维化病变。而 A-ATN 患者的肾间质内仅有很少量的 FN 表达,无纤维化病变发生。

一般认为,成纤维细胞聚集以及 ECM 沉积是损

万方数据

伤及炎症状态下组织的正常修复反应,受到促纤维化因子和抗纤维化因子的严格调控,因此多为自限性。当损伤因素或炎症状态持续存在、促纤维化因子作用持续增强、和(或)抗纤维化因子作用相对不足或受损时,将导致纤维化病变不可逆的进展。TGF-β_1 及 CTGF 是与纤维化发生与发展密切相关的生长因子,在多种纤维化病变中均呈高表达,其作用主要包括促进成纤维细胞及肾小管上皮细胞发生表型转化、分泌细胞外基质增加[7,16-18]。另一方面,此两种生长因子 TGF-β_1 在肾脏损伤后又可能参与细胞外基质的合成与结构修复[19]。本研究中,MD-ATN 与 A-ATN 患者肾间质内 TGF-β_1 和 CTGF 表达均增强,但仅在 MD-ATN 出现了明确的纤维化病变。我们认为,TGF-β_1 和 CTGF 的表达可能为机体对肾小管严重损伤的自身修复反应,在 MD-ATN 中,可能由于抗纤维化机制的保护作用受到损伤(如细胞外基质降解因子、内源性抗纤维化因子表达相对减低)、致病药物组分或其代谢产物在组织细胞内蓄积而呈长期慢性作用,致使 TGF-β_1 和 CTGF 持续高水平表达,最终导致纤维化病变的发生。以上观点还有待于进一步研究证实。

综上所述,MD-ATN 具有肾小管上皮再生能力低下和早期纤维化趋向的特点,可能与肾小管上皮细胞中促进上皮细胞再生的生长因子及抗纤维化因子的表达受损有关。进一步探讨相关机制,寻找促进损伤的肾小管上皮恢复再生功能并在疾病早期拮抗纤维化病变的干预措施可能是促进此类患者肾脏功能恢复、阻断病变慢性化进程的关键。

参 考 文 献

1 李晓玫,杨　莉,于　洋,等.木通所致肾小管间质肾病及其临床病理特点分析.中华内科杂志 2001;40(10):681-687.

2 陈　文,谌贻璞,李　安,等.马兜铃酸肾病的临床与病理表现.中华医学杂志 2001;81(18):1101-1105.

3 尹　广,胡伟新,黎磊石.木通中毒的肾脏损害.肾脏病与透析肾移植杂志 1999;8(1):10-14.

4 Toback FG. Regeneration after acute tubular necrosis. Kidney Int 1996;41:226.

5 Humes HD, Lake EW, Liu S. Renal tubule cell repair following acute renal injury. Miner Electrolyte Metab 1995;21:353-365.

6 李晓玫,蔡　琪,王海燕.急性肾小管坏死时肾小管上皮细胞损伤与修复的机理.中华肾脏病杂志 1999;15(4):261-263.

7 Jun-Ming Fan, Yee-Yung Ng, Prudence A Hill, et al. Transforming growth factor-β regulates tubular epithelial-myofibroblast transdifferentiation in vitro. Kidney Int 1999;56:1455-1467.

8 王　玉,李晓玫,王海燕.人类肾小球肾炎中肾小管及间质细胞表型转化的研究.中华肾脏病杂志 2000;16(5):339-341.

9 Schena FP. Role of growth factors in acute renal failure. Kidney Int 1998;53(Suppl 66):S11-S15.

10 Wang S, Hirschberg R. Role of growth factors in acute renal failure. Nephrol Dial Transplant 1997;12:1560-1563.

11 Coimbra TM, Cielinske DA, Humes HD. Epidermal growth factor accelerates renal repair in mercuric chloride nephrotoxicity. Am J Physiol 1990;259:F438.

12 Price PM, Megyesi J, Saggi S, et al. Regulation of transcription by the rat EGF gene promoter in normal and ischemic murine kidney cells. Am J Physiol 1995;268:F664-F670.

13 Harris RC. Epidermal growth factor and kidney. In: Hatano M, Honda Ned Nephrology. Vol 2, Proceedings of The XI International Congress of Nephrology. Tokyo: Spring-Berlag, 1991:1311-1321.

14 Kuncio GS, Neilson EG, Haverty T. Mechanisms of tubulointerstitial fibrosis. Kidney Int 1991;39:550-556.

15 Nakatsuji S, Yamate J, Sakuma S. Macrophages, myofibroblasts, and extracellular matrix accumulation in interstitial fibrosis of chronic progressive nephropathy in aged rats. Vet Pathol 1998;35(5):352-360.

16 Border WA, Noble NA. TGF-beta in kidney fibrosis: a target for gene therapy. Kidney Int 1997;51:1388-1396.

17 Ito Y, Aten J, Bende RJ, et al. Expression of connective tissue growth factor in human renal fibrosis. Kidney Int 1998;53(4):853-861.

18 Gary RG. Connective tissue growth factor: a mediator of TGF-beta action on fibroblasts. Cytokine & Growth Factor Reviews 1997;8(3):171-179.

19 Basile DP, Rovak JM, Martin DR, et al. Increased transforming growth factor-beta 1 expression in regenerating rat renal tubules following ischemic injury. Am J Physiol 1996;270:F500-F509.

(收稿:2002-12-12　修回:2003-02-18)

万方数据