白术多糖对自体肝移植大鼠缺血再灌注损伤的影响

张培建[1] 金 成[2] 郎 洁[1] 卜 平[1] 张 杰[1] 苏 辉[1] 孟中良[1]

摘要 **目的** 探讨白术多糖（atractylodes macrocephalaon polysaccharide，AMP）对自体肝移植大鼠肝脏缺血再灌注损伤（ischemia-reperfusion injury，IRI）的干预作用。**方法** SD大鼠随机分为假手术组、模型组和白术多糖组，采用大鼠自体肝移植诱导IRI模型。造模后，给药组分别灌服相应的受试药物，假手术组和模型组灌服等量的生理盐水。分别于术后1、6、24 h取血测定大鼠血清丙氨酸转氨基酶（ALT）、天门冬氨酸转氨基酶（AST）、总胆红素（TBIL）、直接胆红素（DBIL）含量；ELISA法测定大鼠血清丙二醛（MDA）、超氧化物歧化酶（SOD）含量；取固定部位肝组织做病理组织学检查；免疫组化方法检测肝组织中NF-κB的表达。**结果** 模型组NF-κB蛋白表达增强，白术多糖组与模型组比较明显减弱（$P<0.05$）；白术多糖能明显提高SOD的含量，并降低大鼠血清中ALT、AST、TBIL、DBIL及MDA含量；病理组织学检查结果显示白术多糖组肝脏淤血、肿胀程度明显轻于模型组；肝细胞变性坏死程度，汇管区炎症细胞浸润程度也明显轻于模型组。**结论** 白术多糖可减轻自体肝移植大鼠肝脏IRI，其作用机制可能与其抑制NF-κB表达、干扰氧自由基对肝细胞膜的破坏，促进降酶及减轻形态学损伤有关。

关键词 白术多糖；缺血再灌注损伤；肝脏；中药；核转录因子κB

Effect of Atractylodes Macrocephalaon Polysaccharides for Reducing Liver Ischemia/Reperfusion Injury in Rats after Orthotopic Liver Autotransplantation ZHANG Pei-jian, JIN Cheng, LANG Jie, et al *Department of Surgery, Medical College of Yangzhou University, Jiangsu (225001)*

ABSTRACT **Objective** To explore the effect of atractylodes macrocephalaon polysaccharides (AMP) intervention for reducing liver ischemia/reperfusion (I/R) injury in rats after orthotopic liver autotransplantation. **Methods** SD rat I/R injured model was established by liver autotransplantation. SD rats were randomly divided into three groups: the model group, the AMP group and the sham-operated group. They were infused with saline, AMP and saline respectively after operation, and killed in batches at different time points (1, 6 and 24 h after operation), for determining blood levels of alanine aminotransferase (ALT), total bilirubin (TBIL), direct bilirubin (DBIL), aspartate aminotransferase (AST), superoxide dismutase (SOD) and malondialdehyde (MDA), and detecting the expression of nuclear factor kappa-B (NF-κB) in liver tissue by immunohistochemical method. The pathological examination of liver was performed as well. **Results** Compared with the model group, in the AMP group at any time points after operation, the serum levels of ALT, AST, DBIL, TBIL and MDA were lower and of SOD were higher ($P<0.05$); the elevated expression of NF-κB was weakened ($P<0.05$), and the pathologic changes (liver congestion, swelling, hepatocyte necrosis and portal area inflammation cell infiltration) were lessened. **Conclusion** AMP could reduce the post-transplantation liver I/R injury in rats, which might be associated with its effects on inhibiting NF-κB expression, intervening membrane destruction of liver cells by free oxygen radicals, suppressing enzyme, and alleviating morphological damages of liver.

KEYWORD atractylodes macrocephalaon polysaccharides; ischemia/reperfusion injury; liver; Chinese drug; nuclear factor kappa-B

中医学认为，肝藏血，心行血，人动则血运于诸经，人静则血归于肝脏。现代医学认为，肝脏是对缺血缺氧极为敏感的器官，肝血流阻断后，肝细胞和肝内各种细胞的能量很快耗尽，肝组织在缺血状态下发生的这种损伤即缺血性损伤，当肝脏血流恢复灌注后，就会发生直接影响肝脏活力的更为严重的再灌注损伤，对临床肝移植患者的肝实质损伤影响非常大。寻找有效方法减轻这种再灌注损伤一直是肝脏外科领域的研究热点。白术性温，具有健脾益气、燥

基金项目：江苏省科技厅高技术计划（医药部分）（No. BG2006606）；江苏省卫生厅面上科研课题（No. H200770）；江苏省中医药科技项目（No. LZ09133）；无锡中西结合医院青年基金资助项目（No. SYQNJJ09004）

作者单位：1. 扬州大学医学院（江苏 225001）；2. 无锡市中西医结合医院肝胆胰中心

通讯作者：卜 平，Tel：13013705931，E-mail：boping@yzu.edu.cn

万方数据

湿利水、止汗安胎等功效[1]，白术多糖（atractylodes macrocephalaon polysaccharide, AMP）是从白术根茎中提取的多糖类物质，是白术的主要活性成分之一。既往实验表明白术多糖具有抗氧化、减轻病毒性肝损伤的功效[2, 3]。本研究通过自体肝移植模型建立移植肝的再灌注损伤（IRI）状态，以探讨白术多糖减轻移植肝实质损伤的具体功效。

材料与方法

1　白术多糖的制备　取生白术粉末（生白术饮片，产地：浙江，批号：070516，购自安徽丰原铜陵中药饮片有限公司。将其粉碎成粉末状，过20目筛）；加5倍量的75%乙醇90 ℃回流提取，沸腾后30 min后调水浴锅温度至80 ℃，提取2 h，弃去提取液，重复2次。残渣挥干至无醇味。将回流提取过的粉末以5倍水煎煮，武火煮沸后15 min改文火30 min，收集水煎液，重复2次。合并3次水煎液，过滤水提液，水浴锅80 ℃浓缩至含药材1 g/mL。再加乙醇至乙醇浓度为75%醇沉2次，每次静置12 h，过滤，收集沉淀。60 ℃真空干燥箱内干燥，即得多糖。400 g生白术粉末得粗多糖浸膏96.875 g。

2　动物及分组　清洁级SD大鼠72 只（扬州大学动物实验中心提供），雌雄不拘，鼠龄8~10周，体重250~300 g，随机分为3组，每组24只。模型组于术前2周持续蒸馏水灌胃，第15天行自体肝移植手术；白术多糖组于术前2周持续给予白术多糖0.4 g/（kg·d）灌胃[2]，第15天行自体肝移植手术；假手术组仅行开腹，分离肝门部即关腹。

3　动物模型制备　动物模型采取本研究室改良而成的经门静脉灌注法大鼠自体肝移植模型[4, 5]，手术步骤如下：腹部正中切口进腹后逆时针方向游离肝脏，在肝动脉、肠系膜上静脉和脾静脉汇合处上微血管夹，用4号针头刺入门静脉（PV），输入肝素盐水（30 U/mL）5 mL，驱使肝内血液进入体循环。开始冷灌注前，分别在肝上下腔静脉（SHVC）和肝下下腔静脉（IHVC）上微血管夹，并在IHVC血管夹稍上方静脉壁剪开约1 mm作灌注液流出道。微电脑静脉输液泵以1.5 mL/min的速度缓慢持续灌注；经PV穿刺处灌注乳酸林格液20 mL，灌注的同时用冰林格液浇注肝脏表面以降温，供肝全部变为土黄色示灌注完成。灌注后拔出穿刺针，9-0无损伤血管缝合线（prolene线）修补PV穿刺点，用8-0prolene线修补IHVC流出道，检查确认修补成功后，分别松开各处微血管夹，结束无肝期，同时用温热生理盐水浇注肝脏快速复温。正式取血取材前由实验组成员配对练习该模型，稳定制备该模型时间需1个月。

4　观测指标及方法　各组大鼠分别在术后1、6、24 h处死，选取门静脉进行静脉采血，检测丙氨酸转氨基酶（ALT）、天门冬氨酸转氨基酶（AST）、总胆红素（TBIL）、直接胆红素（DBIL）；ELISA法测定血清丙二醛（MDA）、超氧化物歧化酶（SOD）含量。取肝脏左外叶置于10%甲醛溶液中固定，常规石蜡包埋，切片（片厚6 μm），HE染色，普通光学显微镜下观察组织形态学改变。

5　NF-κB免疫组织化学检查　SABC法，试剂购自武汉博士德公司，以镜下细胞膜/细胞浆中有棕黄色颗粒为阳性，以透光度比值大小代表染色强度，比值越小，表达强度越强。

6　统计学处理　实验数据以$\bar{x} \pm s$表示，采用方差分析及两两比较的q检验；采用SPSS 11.0统计软件包进行分析，以$P<0.05$为差异有统计学意义。

结　果

1　各组不同时段血清ALT和AST水平比较（表1）模型组血清ALT和AST于术后1 h开始升高，均明显高于假手术组，差异有统计学意义（$P<0.05$）；白术多糖组血清ALT和AST皆明显低于模型组，差异有统计学意义（$P<0.05$）。

2　各组不同时段血清TBIL及DBIL水平比较（表2）模型组血清TBIL和DBIL术后1 h开始升高，明显高于假手术组，差异有统计学意义（$P<0.05$）。白术多糖组血清TBIL和DBIL皆明显低于模型组，于6 h时两者差异最为显著，差异有统计学意义（$P<0.05$）。

3　各组不同时段MDA和SOD的含量表达比较

表1　各组不同时段ALT及AST水平比较（U/L，$\bar{x} \pm s$）

组别	n	ALT			AST		
		1 h	6 h	24 h	1 h	6 h	24 h
假手术	8	52.50 ± 7.09	54.50 ± 8.94	55.00 ± 7.45	140.75 ± 15.32	143.50 ± 16.57	141.13 ± 13.67
模型	8	619.75 ± 28.84*	1032.38 ± 29.02*	546.13 ± 27.75*	828.13 ± 35.53*	1247.88 ± 41.16*	791.75 ± 30.44*
白术多糖	8	347.38 ± 27.27△	984.13 ± 28.50△	172.25 ± 20.23△	582.13 ± 28.36△	1017.50 ± 38.51△	548.50 ± 44.49△
F值		1188.249	4203.131	1279.175	1530.124	2360.40	838.612

注：与假手术组同期比较，*$P<0.05$；与模型组同期比较，△$P<0.05$

万方数据

表2 各组不同时段TBIL及DBIL水平比较（μmol/L，$\bar{x} \pm s$）

组别	n	TBIL			DBIL		
		1 h	6 h	24 h	1 h	6 h	24 h
假手术	8	2.03 ± 0.18	2.08 ± 0.15	2.08 ± 0.14	1.16 ± 0.17	1.20 ± 0.13	1.21 ± 0.19
模型	8	3.62 ± 0.18*	4.71 ± 0.24*	3.90 ± 0.16*	2.59 ± 0.15*	3.46 ± 0.21*	2.71 ± 0.20*
白术多糖	8	2.47 ± 0.18△	2.94 ± 0.19△	2.34 ± 0.21△	1.58 ± 0.21△	2.03 ± 0.16△	1.45 ± 0.18△
F值		159.370	360.401	258.061	136.342	370.941	144.170

注：与假手术组同期比较，*$P < 0.05$；与模型组同期比较，△$P < 0.05$

表3 各组不同时段MDA和SOD水平比较（U/L，$\bar{x} \pm s$）

组别	n	MDA			SOD		
		1 h	6 h	24 h	1 h	6 h	24 h
假手术	8	1.72 ± 0.18	1.72 ± 0.18	1.72 ± 0.18	494.79 ± 110.17	494.79 ± 110.17	494.79 ± 110.17
模型	8	10.94 ± 4.18*	9.71 ± 3.24*	9.90 ± 3.16*	314.35. ± 80.15*	325.46 ± 82.21*	334.71 ± 81.20*
白术多糖	8	6.56 ± 2.18△	6.94 ± 2.19△	6.09 ± 2.21△	443.68 ± 97.21△	452.03 ± 98.16△	455.45 ± 98.18△

注：与假手术组同期比较，*$P < 0.05$；与模型组同期比较，△$P < 0.05$

（表3） 模型组MDA自术后1 h起皆明显高于假手术组，差异有统计学意义（$P<0.05$）。白术多糖组血清MDA皆低于模型组，差异有统计学意义（$P<0.05$）。模型组SOD明显低于假手术组，差异有统计学意义（$P<0.05$）；白术多糖组血清SOD高于模型组，差异有统计学意义（$P<0.05$）。

4 各组不同时段NF-κB表达比较（表4） 模型组与假手术组比较，NF-κB 表达明显增加，差异有统计学意义（$P<0.05$）。白术多糖组与模型组比较，NF-κB 表达明显减少，差异有统计学意义（$P<0.05$）。

表4 各组不同时段NF-κB的表达比较（$\bar{x} \pm s$）

组别	n	NF-κB		
		1 h	6 h	24 h
假手术	8	0.154 ± 0.035	0.155 ± 0.048	0.152 ± 0.047
模型	8	0.283 ± 0.055*	0.296 ± 0.066*	0.285 ± 0.057*
白术多糖	8	0.205 ± 0.052△	0.209 ± 0.047△	0.202 ± 0.048△
F值		101.241	123.254	131.175

注：与假手术组同期比较，*$P < 0.05$；与模型组同期比较，△$P < 0.05$

5 肝组织显微结构的变化（图1） 光镜下，术后1h 可见自体肝移植组中央静脉周围肝细胞明显淤血、肿胀，肝血窦变窄，未见明显肝细胞变性坏死，汇管区细胞肿胀较中央静脉周围为重，可见急性淋巴细胞浸润（图A）；白术多糖组自体肝移植中央静脉周围肝细胞轻度水肿，汇管区肝细胞未见明显变性，肝窦内可见残存血细胞（图B）。6 h可见自体肝移植组中央静脉周围肝细胞中重度水肿，局部可见气球样变性，肝血窦明显变窄、淤血，汇管区周围肝细胞重度水肿，可见炎性细胞浸润（图C），白术多糖组自体肝移植肝细胞轻度水肿，未见明显肝细胞变性、坏死（图D）。24 h后自体肝移植组可见肝小叶结构基本完整，肝细胞淤血水肿较比1、6 h好转，可见部分肝细胞发生凝固性坏死，汇管区未见纤维组织增生（图E），白术多糖组自体肝移植肝细胞形态基本正常，肝细胞仅表现轻度水肿（图F）。

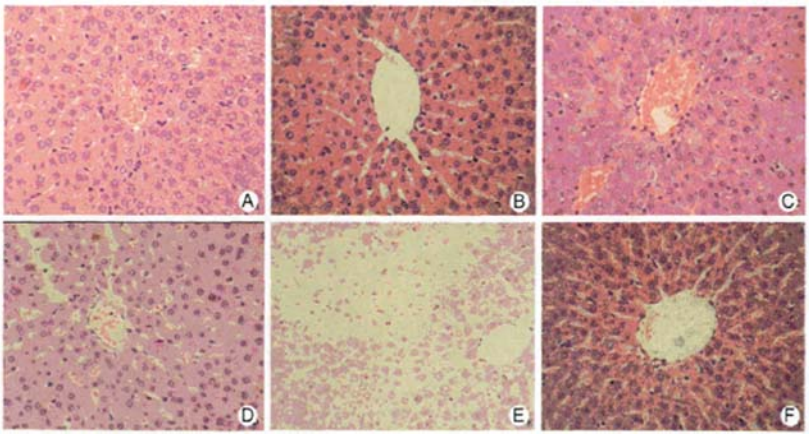

注：A为肝移植组术后1 h，肝细胞中度水肿淤血；B为白术多糖组术后1 h，肝细胞轻度水肿；C为肝移植组术后6 h，肝细胞重度水肿；D为白术多糖组术后6 h，肝细胞轻度水肿；E为肝移植组术后24 h，肝细胞凝固性坏死；D为白术多糖组术后24 h，肝细胞轻度水肿

图1 各组大鼠肝细胞图像（HE，×400）

万方数据

讨　论

肝血流阻断后，肝细胞的能量很快被耗尽，肝组织在缺血状态下发生的这种损伤即缺血性损伤，当肝脏血流恢复灌注后，就会发生直接影响肝脏活力的更为严重的再灌注损伤。中医学认为，对血的运行作用最为关键的是心、肝、脾三脏，心主行血，主导血液的运行，肝主藏血，具有涵养肝气，调节血量的作用，脾主统血，具有统摄血液运行脉内的作用。在上述病理生理过程中，缺血造成心血运行不畅，继而影响肝对血液、精微、湿浊的正常代谢，即藏血不利、疏泄不及，继发精血不足而湿浊太过，肝病及脾，脾失健运，统摄失司。待血流再灌注后即心阳过亢，引动肝疏泄太过，继发湿浊化热，或痰浊凝滞。表现为腹胀、恶心等一般消化系统症状及肝功能损害、黄疸等，甚至出血、腹水、肝性脑病等。故在治疗上当循医圣仲景之言："见肝之病，知肝传脾，当先实脾"。

IRI所引起的氧自由基急剧升高是其诱发肝损伤的主要病理学基础，它可引起细胞生物膜不饱和脂肪酸发生脂质过氧化反应，从而导致肝损伤。SOD可以清除氧自由基，保护细胞免受损伤，对机体的氧化与抗氧化平衡起着至关重要的作用[6]。MDA则是脂质过氧化反应的最终产物，可以间接反映机体细胞受自由基攻击的严重程度[7]。通过本研究，我们发现白术多糖能明显提高肝脏中SOD的表达含量，并降低MDA水平，在一定程度上抑制了氧自由基对肝细胞膜的破坏，从而减弱了IRI对肝组织的侵袭力。

NF-κB 作为一种重要的核转录因子，它能影响白细胞介素-1（IL-1），肿瘤坏死因子-α（TNF-α），细胞黏附分子-1（ICAM-1）等细胞因子及黏附分子的基因表达[8]。而后者可使中性粒细胞在病灶局部的聚集造成肝脏的炎症性损伤。本研究结果显示肝脏缺血再灌注时，NF-κB的表达明显增强，表明NF-κB 的确参与了肝脏IRI时一些细胞因子的表达调控，而白术多糖正是通过减弱肝组织NF-κB表达，从而削弱了其下游炎性细胞因子对肝脏IRI的作用。

纵观古今方剂中，健脾妙药当属一味白术。白术之功，在于既能利湿以助气，又可健脾以补血，在中医药治疗领域，白术历来有很好的保肝作用，对各型病毒肝炎引起的酶学升高均有较好的促降作用[9]。本研究发现IRI后的肝功能于术后1 h开始升高，6 h达到顶峰，随后下降；而应用AMP处理后的肝酶指标则明显降低，说明其对IRI也具有明显的降酶实效。近年来，还有一些学者发现AMP可以发挥对实验性肝损伤的保护作用[3]，我们借鉴了其实验经验，将形态学的对比应用到实验中，发现模型组的肝组织在光镜下的形态学表现均严重于白术多糖组，从酶学和形态学上也说明白术多糖可以减轻自体肝移植后的肝IRI。本实验对白术护肝药用的研发以及对肝脏IRI的治疗提供了一定的实验依据。

参 考 文 献

[1] 陈文, 李丽立, 张平, 等. 白术多糖与氨基酸提取及含量测定研究[J]. 时珍国医国药, 2007, 18 (4) : 815-817.
Chen W, Li LL, Zhang P, et al. Study on extraction and determination of the contents of polysaccharide and amino acid in atractylodes macrocephala Koidz[J]. Lishizhen Med Mater Res, 2007, 18 (4) : 815-817.

[2] 徐丽珊, 金晓玲, 邵邻相. 白术及白术多糖对小鼠学习记忆和抗氧化作用的影响[J]. 科技通报, 2003, 19 (6) : 513-515.
Xu LS, Jin XL, Shao LX. Effect of atractylodes macrocephala and polysaccharide of atractylodes macrocephala on learning and memory and anti-oxidation of mice[J]. Bull Sci Technol, 2003, 19 (6) : 513-515.

[3] 段启, 许冬瑾, 刘传祥, 等. 白术的研究进展[J]. 中草药, 2008, 39 (5) : 附4-6.
Duan Q, Xu DJ, Liu CX, et al. Research of atractylodes macrocephala[J]. Chin Tradit Herb Drugs, 2008, 39 (5) : Annex 4-6.

[4] 金成, 张培建, 冯敏, 等. 经门静脉灌注法大鼠自体原位肝移植模型的建立[J]. 中国普外基础与临床杂志, 2009, 16 (3) : 184-186.
Jin C, Zhang PJ, Feng M, et al. Establishment of an orthotopic liver autotransplantation model via portal vein perfusion in rats[J]. Chin J Bases Clin General Surg, 2009, 16 (3) : 184-186.

[5] Jin C, Zhang PJ, Wu XM. Impact of hypoxia preconditioning on apoptosis and its possible mechanism in orthopotic liver autotransplantation of rats[J]. Hepatobiliary Pancreat Dis Int, 2008, 7 (6) : 596-572.

[6] Skrzydlewska E, Sulkowski S, Koda M, et al. Lipid peroxidation and antioxidant status in colorectal cancer[J]. World J Gastroenterol, 2005, 11 : 403-406.

[7] Janero DR. Malondialdehyde and thiobarbituric acid-reactivity as diagnostic indices of lipid peroxidation and peroxidative tissue injury[J]. Free Radic Biol Med, 1990, 9 : 515-40

[8] Blackwell TS, Christman JW. The role of nuclear factor-kappa B in cytokine gene regulation[J]. Am J Respir Cell Mol Biol, 1997, 17 : 329.

[9] Dong H, He L, Huang M, et al. Anti-inflammatory components isolated from Atractylodes macrocephala Koidz[J]. Nat Prod Res, 2008, 22 : 1418-27.

（收稿：2009-10-12　修回：2010-08-30）

万方数据