· 基础研究 ·

肝豆扶木汤对 TX 小鼠肝纤维化的保护作用及机制研究

唐露露[1] 刘丹青[2] 李 睿[3] 董 婷[2] 陈永华[2] 江海林[1] 杨文明[2]

摘要 目的 探讨肝豆扶木汤(Gandou Fumu Decoction, GDFMD)对 Wilson 病肝纤维化模型 TX(toxic milk)小鼠 TGF-β_1/Smad 信号通路表达的影响。**方法** 60 只 TX 小鼠随机分为模型组、GDFMD 高、中、低剂量组和青霉胺组,每组 12 只,另设正常组 12 只。GDFMD 高、中、低剂量组按 31.2、15.6、7.8 g 生药/kg 进行灌胃,青霉胺组按 0.1 g/kg(0.2 mL/10 g)灌胃,模型组和正常组给予等容积生理盐水,每天 1 次,连续灌胃 4 周。采用赖氏法检测血清谷丙转氨酶(alanine aminotransferase, ALT)、谷草转氨酶(aspartate aminotransferase, AST)活力,溴甲酚绿法检测血清白蛋白(albumin, ALB)含量;采用 HE 染色、Masson 染色观察肝组织病理变化;采用 RT-PCR 和 Western blot 检测肝组织中 TGF-β_1、Smad2、Smad3、Smad7 mRNA 和蛋白的表达。**结果** (1)与正常组比较,模型组血清 ALT、AST 活力升高,ALB 含量降低($P<0.01$),与模型组比较,GDFMD 高、中剂量组和青霉胺组 ALT、AST 活力降低,ALB 含量升高($P<0.01$),GDFMD 低剂量组 AST 活力降低,ALB 含量升高($P<0.05$)。(2)模型组可见肝纤维化特征性病理表现,各用药组均有不同程度改善。(3)与正常组比较,模型组 TGF-β_1、Smad2、Smad3 mRNA 和蛋白表达升高,Smad7 mRNA 和蛋白表达降低($P<0.01$),与模型组比较,GDFMD 高、中剂量组和青霉胺组 TGF-β_1、Smad2、Smad3 mRNA 和蛋白表达降低,Smad7 mRNA 和蛋白表达升高($P<0.05$, $P<0.01$),GDFMD 低剂量组 TGF-β_1 mRNA 和蛋白、Smad2 蛋白表达降低,Smad7 蛋白升高($P<0.05$, $P<0.01$)。**结论** GDFMD 具有抗肝纤维化作用,其作用机制可能与调控 TGF-β_1/Smad 信号通路相关因子的基因与蛋白表达有关。

关键词 肝豆扶木汤; Wilson 病; 肝纤维化; TX 小鼠; TGF-β_1/Smad 信号通路

Protective Effect and Mechanism of Gandou Fumu Decoction on WD Hepatic Fibrosis of Model TX Mice

TANG Lu-lu[1], LIU Dan-qing[2], LI Rui[3], DONG Ting[2], CHEN Yong-hua[2], JIANG Hai-lin[1], and YANG Wen-ming[2] *1 Graduate School, Anhui University of Chinese Medicine, Hefei (230038); 2 Department of Neurology, First Hospital Affiliated to Anhui University of Chinese Medicine, Hefei (230031); 3 Department of Neurology, Third Hospital Affiliated to Anhui University of Chinese Medicine, Hefei (230031)*

ABSTRACT **Objective** To observe the effect of Gandou Fumu Decoction (GDFMD) on the expression of TGF-β_1/Smad signaling pathway of Wilson's disease (WD) hepatic fibrosis toxic milk (TX) mice. **Methods** Sixty TX mice were randomly divided into the model group, penicillamine group (0.1 g/kg, 0.2 mL/10 g), high, middle, and low dose GDFMD group (31.2, 15.6, 7.8 g crude drugs/kg). Another normal control group was set up ($n=12$). Mice in the normal group and the model group were administered with normal saline by gastrogavage, while those in the GDFMD groups and the penicillamine group were administered with different doses GDFMD and penicillamine by gastrogavage respectively. All interventions were performed once per day. After 4 weeks of intervention serum and liver tissue of mice were collected. Serum levels of alanine aminotransferase (ALT) and aspartate aminotransferase (AST) were

基金项目:国家自然科学基金面上项目(No. 81373599)

作者单位:1.安徽中医药大学研究生院(合肥 230038);2.安徽中医药大学第一附属医院脑病科(合肥 230031);3.安徽中医药大学第三附属医院脑病科(合肥 230031)

通讯作者:杨文明, Tel:18156078368, E-mail:yangwm8810@126.com

DOI:10.7661/j.cjim.20181023.312

中国中西医结合杂志

examined by Reitman-Frankel methods, albumin (ALB) was measured by bromocresol green method. The pathological changes of liver tissues stained were observed by HE staining and Masson staining. mRNA and protein expression levels of transforming growth factor-β_1 (TGF-β_1), Smad2, Smad3, and Smad7 in liver tissues were detected by Real-time quantitative PCR and Western blot. Results (1) Compared with the normal group, activities of ALT and AST increased, and contents of ALB decreased in the model group significantly ($P<0.01$). Compared with the model group, activities of ALT and AST were decreased, contents of ALB were increased in high and middle dose GDFMD groups and the penicillamine group significantly ($P<0.01$). Activities of AST were decreased and content of ALB were increased in the low dose GDFMD group ($P<0.05$). (2) Collagen deposition was obviously seen in the model group, inflammatory activities and fibrosis degrees were seriously seen ($P<0.01$). They were alleviated to various degrees in each medicated group ($P<0.05$, $P<0.01$). (3) Compared with the normal group, mRNA and protein expression levels of TGF-β_1, Smad2, and Smad3 were increased, Smad7 mRNA and protein expressions were decreased in the model group significantly ($P<0.01$). Compared with the model group, mRNA and protein expression levels of TGF-β_1, Smad2, and Smad3 were decreased, Smad7 mRNA and protein expressions were increased in high, middle dose GDFMD groups, and penicillamine group significantly ($P<0.05$, $P<0.01$). mRNA and protein expression levels of TGF-β_1, Smad2 protein expression decreased, Smad7 protein expression increased in the low dose GDFMD group ($P<0.05$, $P<0.01$). Conclusions GDFMD had good anti-liver fibrosis. The mechanism might be related to regulating expressions of related genes and proteins though TGF-β_1/Smad signaling pathway.

KEYWORDS　Gandou Fumu Decoction; Wilson's disease; hepatic fibrosis; toxic milk mice; TGF-β_1/Smad signaling pathway

Wilson 病(Wilson's disease, WD),又称为肝豆状核变性,是一种与铜代谢障碍有关的常染色体隐性遗传病,临床主要表现为肝损害、锥体外系症状、角膜色素环及肾损害等[1]。WD 病的致病基因 ATP7B 位于 13q14.3,ATP7B 基因突变导致铜蓝蛋白合成障碍及铜在胆汁中排泄障碍,过量的铜在肝脏、基底节、角膜、肾脏等器官病理性沉积而发病[2,3]。不同程度的肝脏损害是 WD 最常见的临床表现,肝纤维化是肝组织中细胞外基质(extracellular matrix, ECM)过度沉积的病理过程,最终导致肝硬化或者肝功能衰竭。肝纤维化具有可逆性,是阻止发展成为肝硬化过程中唯一可靠的治疗时机[4]。中医药治疗肝纤维化积累了丰富的临床经验,临床应用安全、有效,肝豆扶木汤(Gandou Fumu Decoction, GDFMD)是治疗 WD 肝纤维化的有效方,临床疗效显著[5],但其抗肝纤维化的作用机制尚不明确。本研究采用 WD 肝纤维化动物模型——TX(toxic milk)小鼠,以 TGF-β_1/Smad 信号转导通路为切入点,观察 GDFMD 对 TX 小鼠肝纤维化的保护作用,为 GDFMD 治疗 WD 肝纤维化提供理论依据。

材料与方法

1　动物　60 只雄性 4 月龄 TX 小鼠从美国 Jackson 实验动物中心引进,品系为 C3He-Atp7btx-J/J,体重 20 ~25 g,于安徽中医药大学教育部重点实验室动物房(SPF 级)饲养,12 只相同遗传背景的正常小鼠作对照组。本实验经安徽中医药大学实验动物伦理委员会许可(No. 2018AH -08)。

2　药物　肝豆扶木汤(制首乌 6 g　枸杞子 30 g　三七 10 g　土茯苓 15 g　白芍 20 g　郁金 20 g　柴胡 12 g),购自安徽中医药大学第一附属医院,按中药常规煎法制备,4 ℃保存。青霉胺购自上海医药集团有限公司信谊制药总厂(批号:H31022286)。

3　试剂及仪器　ALT、AST 试剂盒(批号:20150107),ALB 试剂盒(批号:20150109),均购自南京建成生物工程研究所;苏木素试剂盒(批号:714101)、伊红试剂盒(批号:714081)均购自珠海贝索生物技术公司;Masson 试剂盒(批号:14083410B)购自福州迈新生物技术公司;逆转录试剂盒(批号:00174486)、ECL 超敏发光试剂盒(批号:NL178395)均购自美国 Thermo 公司;Trizol(批号:87801)、引物合成均购自美国 Invitrogen 公司;兔抗鼠一抗(TGF-β_1、Smad2、Smad3、Smad7)均购自美国 Bioworld 公司,羊抗兔二抗、Actin 均购自北京中杉;荧光定量 PCR 仪(型号:PIKOREAL 96)购自美国 Thermo 公司;电泳仪、转膜仪、电泳槽(型号分别是:EPS 300、VE-186、VE-180)均购自上海天能科技

公司;紫外凝胶成像系统(型号:K960)购自杭州晶格科学仪器公司;高速台式冷冻离心机(型号:Allegra 64R)购自美国 Beckman 公司。

4 分组及给药方法 60 只雄性 TX 小鼠随机分为模型组、GDFMD 高、中、低剂量组、青霉胺组,每组 12 只,正常组 12 只。给药组按 70 kg 体重成人日用量的 9 倍进行换算,GDFMD 组高、中、低剂量组按 31.2、15.6、7.8 g 生药/kg 进行灌胃,青霉胺组按照 0.1 g/kg 研成粉剂用蒸馏水配成混悬液,以 0.2 mL/10 g容量灌胃给药,模型组和正常组用等容积的生理盐水,每天 1 次,连续灌胃 4 周。

5 检测指标及检测方法

5.1 血清肝功能检测 4 周禁食 12 h,3.3%的水合氯醛(1 mL/100 g)腹腔注射麻醉,腹主动脉取血,分离血清,-20 ℃保存。采用赖氏法检测 ALT、AST 活力,溴甲酚绿法检测 ALB 含量。

5.2 病理组织学观察 每组取 6 个肝组织标本,取小鼠肝右叶同一部位组织于 4%多聚甲醛溶液中固定,浸蜡,包埋,切片厚度为 4 μm,常规 HE 及 Masson 染色,显微镜下观察。按照改良的 Chevallier 肝纤维化 SSS 半定量计分标准进行肝纤维化程度评判[6]:纤维化计分分中央静脉周和窦周(L)、汇管区(P)及纤维隔(S)三项,"央静脉周及窦周"纤维化仅限于小叶内尚未构成纤维间隔者,程度相对较轻,依轻、重程度分别计 1、2 分;"汇管区"依纤维化范围是单纯扩大、有隔相连或已发生肝硬化给予 1、2、3 分;"纤维隔"的计分依间隔的数量(N)与宽度(W)及间隔内胶原沉积密度综合评分,如仅见一个极细间隔,则宽度计以 0.5 分,纤维化占肝穿标本 2/3,计 4 分。总分 SSS = P + L + 2(N × W)。

5.3 Western blot 检测肝组织中 TGF-β_1、Smad2、Smad3、Smad7 蛋白表达 每组取 6 个肝组织标本,用于 RT-PCR 和 Western blot 检测。称取 100 mg 肝组织,加入 RIPA 细胞裂解液 1 mL 提取肝组织蛋白,加入等量的上样缓冲液,沸水浴加热 10 min,使蛋白充分变性,每孔内加入蛋白样品 15 μL,进行 SDS-PAGE 电泳,将蛋白转至预先裁好的 PVDF 膜上,加入 5%脱脂奶粉室温封闭 2 h。漂洗后加入一抗(1∶500 稀释比例),4 ℃孵育过夜,加入二抗(1∶10 000稀释比例),室温封闭 2 h,ECL 试剂盒显影,以 β-actin 为内参照,对蛋白条带进行分析。

5.4 RT-PCR 检测肝组织中 TGF-β_1、Smad2、Smad3、Smad7 mRNA 表达 称取 50 ~100 mg 肝组织,Trizol 提取 RNA,以 1 μg RNA 为模版,逆转录获得 cDNA,以 cDNA 作为荧光定量的模板,荧光定量 PCR 反应参数如下:95 ℃,5 min,95 ℃,10 s,60 ℃,30 s,40 个循环,通过扩增曲线得出 CT 值,并采用 $2^{-\triangle\triangle CT}$法计算出相对表达量。

表 1 RT-PCR 所用引物序列

引物名称	引物序列(5′→3′)	产物大小(bp)
GAPDH	上游:5′-AGTGTTTCCTCGTCCCGTAG-3′ 下游:5′-TGATGGCAACAATCTCCACT-3′	119
TGF-β_1	上游:5′-ATTCCTGGCGTTACCTTGG-3′ 下游:5′-AGCCCTGTATTCCGTCTCCT-3′	120
Smad2	上游:5′-ATGTCGTCCATCTTGCCATT-3′ 下游:5′-ATTCTGCTCTCCACCACCTG-3′	102
Smad3	上游:5′-AAGAAGCTCAAGAAGACGGGG-3′ 下游:5′-GACCATCCAGTGACCTGGGG-3′	103
Smad7	上游:5′-TGTTGGGTTGTGTGTGTG-3′ 下游:5′-TGCTGACTCTCGTTTCCTGT-3′	104

6 统计学方法 所有数据采用 SPSS 20.0 软件进行统计分析,计量资料用 $\bar{x} \pm s$ 表示,多组间比较采用单因素方差分析,组间两两比较采用 *LSD* 检验,$P < 0.05$ 为差异有统计学差异。

结 果

1 各组小鼠血清 ALT、AST 及 ALB 比较(表 2)与正常组比较,模型组血清 ALT、AST 活力明显升高,ALB 含量明显降低($P < 0.01$),与模型组比较,GDFMD 高、中剂量组和青霉胺组 ALT、AST 活力降低,ALB 含量升高($P < 0.01$),GDFMD 低剂量组 AST 活力降低,ALB 含量升高($P < 0.05$)。

表 2 各组小鼠血清 ALT、AST 及 ALB 比较 ($\bar{x} \pm s$)

组别	*n*	ALT(U/L)	AST(U/L)	ALB(g/L)
正常	12	17.25 ±1.91	21.64 ±3.18	41.62 ±2.38
模型	12	57.13 ±6.15 *	90.14 ±4.28 *	11.36 ±3.14 *
GDFMD 高剂量	12	23.16 ±3.61 △△	46.15 ±5.12 △△	32.84 ±4.18 △△
GDFMD 中剂量	12	32.50 ±4.50 △△	56.50 ±3.28 △△	19.41 ±3.15 △△
GDFMD 低剂量	12	54.25 ±3.14	87.13 ±4.35 △	13.97 ±1.85 △
青霉胺	12	26.63 ±3.16 △△	55.10 ±3.12 △△	29.86 ±3.17 △△

注:与正常组比较,*$P < 0.01$;与模型组比较,△$P < 0.05$,△△$P < 0.01$

2 各组小鼠肝组织病理学形态学比较(图 1、2) HE 染色及 Masson 染色结果显示,正常组肝小叶结构完整,肝细胞排列有序,小叶内无肝细胞结构改变,未见浸润的炎性细胞,肝血窦周围也无充血、出血或水肿的呈现。模型组视野内有很多肝小叶的结构被破坏,数目减少,可见肝纤维化特征性的病理表现,部分标木可见典型的肝硬化表现,有假小叶的出现,还可见肝细胞水肿、脂肪性变,少数坏死。各治疗组肝纤维

化程度减轻,其中 GDFMD 高、中剂量组和青霉胺组增生纤维较模型组细薄,色淡,向四周延伸也呈现不连续性,肝小叶也未被彻底分割,肝索结构能基本保持,纤维着色与模型组相比明显变淡。

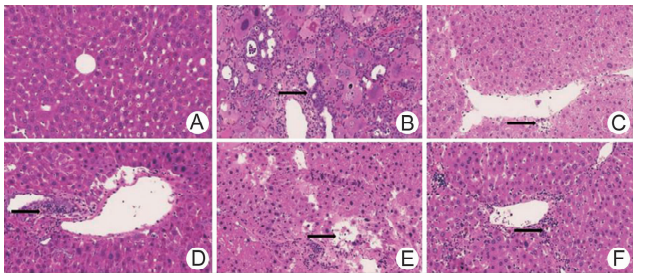

注:A 为正常组;B 为模型组;C 为 GDFMD 高剂量组;D 为 GDFMD 中剂量组;E 为 GDFMD 低剂量组;F 为青霉胺组;↑示肝组织纤维化

图 1　各组小鼠肝组织病理学比较　(HE 染色, ×400)

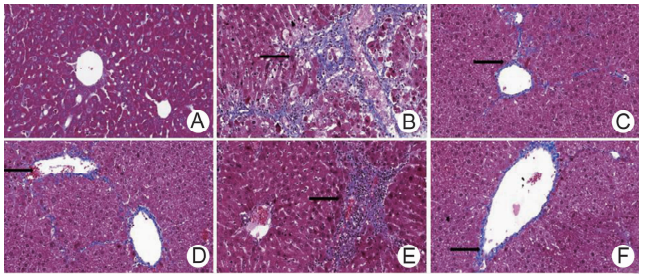

注:A 为正常组;B 为模型组;C 为 GDFMD 高剂量组;D 为 GDFMD 中剂量组;E 为 GDFMD 低剂量组;F 为青霉胺组;↑示肝组织纤维化

图 2　各组小鼠肝组织病理学比较 (Masson, ×400)

表 3　各组肝纤维化半定量计分比较　(分, $\bar{x} \pm s$)

组别	n	半定量计分
正常	6	0.00 ±0.00
模型	6	22.76 ±1.83 *
GDFMD 高剂量	6	9.37 ±1.94 △△
GDFMD 中剂量	6	11.56 ±2.24 △△
GDFMD 低剂量	6	20.92 ±2.31 △
青霉胺	6	13.44 ±2.28 △△

注:与正常组比较, *P <0.01;与模型组比较, △P <0.05, △△P <0.01

3　各组小鼠肝组织肝纤维化半定量计分比较(表 3)　与正常组比较,模型组肝纤维评分明显升高(P <0.01),与模型组比较,GDFMD 各剂量组和青霉胺组肝纤维化评分降低(P <0.05, P <0.01)。

4　各组小鼠肝组织 TGF-β_1、Smad2、Smad3 和 Smad7 蛋白表达水平比较(表 4,图 3)　与正常组比较,模型组 TGF-β_1、Smad2、Smad3 蛋白表达明显升

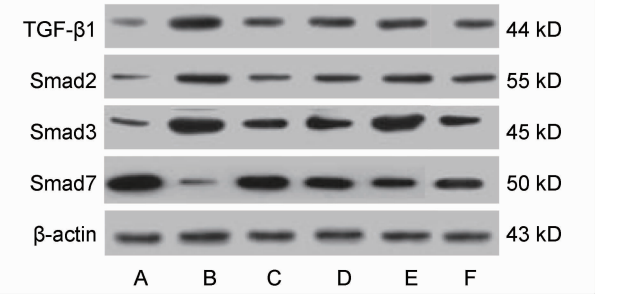

注:A 为正常组;B 为模型组;C 为 GDFMD 高剂量组;D 为 GDFMD 中剂量组;E 为 GDFMD 低剂量组;F 为青霉胺组

图 3　各组小鼠肝组织 TGF-β_1、Smad2、Smad3、Smad7 蛋白表达水平

表 4　各组小鼠肝组织 TGF-β_1、Smad2、Smad3、Smad7 蛋白表达水平比较　($\bar{x} \pm s$)

组别	n	TGF-β_1	Smad2	Smad3	Smad7
正常	6	0.35 ±0.04	0.38 ±0.02	0.42 ±0.04	2.51 ±0.17
模型	6	1.41 ±0.07 *	1.31 ±0.12 *	1.57 ±0.14 *	0.81 ±0.06 *
GDFMD 高剂量	6	0.53 ±0.12 △	0.52 ±0.04 △	0.72 ±0.07 △	1.89 ±0.18 △
GDFMD 中剂量	6	0.69 ±0.08 △	0.74 ±0.07 △	0.91 ±0.12 △	1.59 ±0.12 △
GDFMD 低剂量	6	1.17 ±0.13 △	0.96 ±0.08 △	1.54 ±0.20	1.23 ±0.09 △
青霉胺	6	1.02 ±0.13 △	0.94 ±0.10 △	1.07 ±0.25 △	1.25 ±0.09 △

注:与正常组比较, *P <0.01;与模型组比较, △P <0.01

表 5　各组小鼠肝组织 TGF-β_1、Smad2、Smad3、Smad7 mRNA 表达水平比较　($\bar{x} \pm s$)

组别	n	TGF-β_1	Smad2	Smad3	Smad7
正常	6	1.02 ±0.24	1.00 ±0.09	1.00 ±0.08	1.00 ±0.10
模型	6	2.94 ±0.18 *	1.96 ±0.09 *	1.95 ±0.14 *	0.23 ±0.05 *
GDFMD 高剂量	6	1.40 ±0.10 △△	1.45 ±0.08 △△	1.24 ±0.05 △△	0.86 ±0.02 △△
GDFMD 中剂量	6	1.93 ±0.09 △△	1.87 ±0.12 △	1.86 ±0.11 △	0.62 ±0.03 △△
GDFMD 低剂量	6	2.76 ±0.13 △	1.92 ±0.12	1.94 ±0.12	0.26 ±0.01
青霉胺	6	1.42 ±0.27 △△	1.50 ±0.10 △△	1.22 ±0.09 △△	0.79 ±0.07 △△

注:与正常组比较, *P <0.01,与模型组比较, △P <0.05, △△P <0.01

中国中西医结合杂志

高,Smad7 明显降低($P<0.01$),与模型组比较,GDFMD 高、中剂量组和青霉胺组 TGF-β_1、Smad2、Smad3 蛋白表达降低,Smad7 升高($P<0.01$),GDFMD 低剂量组 TGF-β_1、Smad2 蛋白表达降低,Smad7 升高($P<0.01$)。

5 各组小鼠肝组织 TGF-β_1、Smad2、Smad3 和 Smad7 mRNA 表达水平比较(表 5) 与正常组比较,模型组 TGF-β_1、Smad2 和 Smad3 mRNA 表达明显升高,Smad7 明显降低($P<0.01$),与模型组比较,GDFMD 高、中剂量组、青霉胺组 TGF-β_1、Smad2 和 Smad3 mRNA 表达降低,Smad7 mRNA 升高($P<0.05$, $P<0.01$),GDFMD 低剂量组 TGF-β_1 mRNA 表达降低($P<0.05$)。

讨 论

WD 是常染色体隐性遗传的单基因疾病,主要导致铜代谢障碍,促使体内铜离子沉积。铜离子在肝细胞内蓄积,引起脂肪变性、线粒体损伤、门静脉及其周围炎症、纤维增生及结节性硬化等病理改变[7,8]。WD 肝纤维化是肝脏对铜离子沉积引起的慢性损伤后的一种修复反应,以 ECM 在肝脏内过度沉积为病理特征,最终导致肝硬化或者肝功能衰竭,是导致 WD 死亡的重要原因[9,10]。若病因消除并经适当治疗,纤维化尚可被逐渐吸收,可以阻止乃至逆转纤维化的进程[11]。西医对于 WD 肝纤维化治疗手段单一,主要采用青霉胺等金属螯合剂驱铜。近年来,大量的临床和实验研究表明,中药可以通过多途径、多层次、多靶点的方式延缓肝纤维化进程[12-14]。

WD 肝纤维化是一个由多种细胞因子和分子途径参与的复杂病理变化过程,当肝细胞受到铜毒刺激损伤后,Kupffer 细胞、肝窦状内皮细胞、肝成纤维细胞等释放大量的细胞因子和可溶因子,其中 TGF-β_1 可以激活肝星状细胞(hepatic stellate cell, HSC)转化为肌成纤维细胞(myofibroblasts, MFB),合成大量 ECM 沉积引起肝纤维化,故被认为是肝纤维化中最关键的细胞因子。MFB 及 HSC 又可以自分泌 TGF-β_1,促进自身进一步活化[15,16]。Smad 转导通路是介导 TGF-β_1 信号进入细胞核内最主要的途径。TGF-β_1 的受体分别是 TβRⅠ和 TβRⅡ,TGF-β_1 与受体结合后可以催化激活 Smad2 和 Smas3,活化的 Smad2,3 与胞质中的 Smad4 形成异源三聚体复合物进入细胞核内,通过与其他转录因子协同作用及与转录复合活化物结合的方式调节靶基因转录,促进 ECM 基因转录并高表达,导致 ECM 过量生成及沉积,最终诱导肝纤维化的发生。Smad7 可以通过竞争性结合 TβRⅠ,抑制 Smad2 和 Smas3 磷酸化激活,阻止异源三聚体复合物向核内转移,被认为是 TGF-β_1/Smad 信号转导通路中最重要的负性调节因子[17,18]。

本实验采用的 TX 小鼠是由同系繁殖到 F68 的 DL 小鼠所产生的自然突变品系,其致病基因与 ATP7B 基因的同源性达 82%,是理想的 WD 模型动物。研究结果显示,与模型组比较,GDFMD 高、中剂量组和青霉胺组血清 ALT、AST 明显降低,ALB 升高,表明具有保护肝细胞损伤的作用,并且能有效地改善肝纤维化 TX 小鼠的肝组织病理。实验观察到 GDFMD 各剂量组和青霉胺组可以不同程度地抑制 TGF-β_1、Smad2、Smad3 表达,上调 Smad7 表达。

GDFMD 是安徽中医药大学第一附属医院脑病科治疗 WD 肝纤维化的经验方,是针对 WD 肝纤维化肝肾亏虚、痰瘀互结病机而设的组方。本方由制首乌、枸杞子、土茯苓、白芍、三七、郁金及柴胡等药组成。其中制首乌、枸杞补益肝肾、扶正固本;三七、郁金、土茯苓活血化瘀、解毒除湿;白芍、柴胡柔肝敛阴、调达肝气,诸药合用,共奏补益肝肾、豁痰化瘀之功效。现代药理研究表明,何首乌中所含的二苯乙烯苷对肝脏具有保护作用[19]。柴胡皂苷、郁金挥发油及白芍总苷均具有保肝作用,与传统中医记载疏肝解郁功效一致[20-22]。三七总皂苷能抑制肝脏胶原纤维合成与沉积,具有抗肝纤维化作用[23]。

综述所述,本研究证实了 GDFMD 对 TX 小鼠肝纤维化具有抑制作用,并发现其抗肝纤维化机制可能与调控 TGF-β_1/Smad 信号通路表达有关,GDFMD 能有效抑制 TGF-β_1、Smad2、Smad3 表达,促进 Smad7 表达,为 GDFMD 治疗 WD 肝纤维化的临床应用提供了理论依据,但其具体机制仍需进一步探索。

利益冲突:无。

参 考 文 献

[1] 孙忠人, 杨文明主编. 神经病学[M]. 第 2 版. 北京: 人民卫生出版社, 2016: 110-116.

[2] Bull PC, Thomas GR, Rommens JM, et al. The Wilson disease gene is a putative copper transporting P-type ATPase similar to the Menkes gene [J]. Nat Genet, 1993, 5(4): 327-337.

[3] Tanzi RE, Petrukhin K, Chernov I, et al. The Wilson disease gene is a copper transporting ATPase with homology to the Menkes disease gene [J]. Nat Genet, 1993, 5(4): 344-350.

[4] 赵双双, 邵荣光, 何红伟. 抗肝纤维化的潜在作用靶点

[J]. 药学学报, 2014, 49(10): 1365 -1371.
[5] 杨文明, 方芳, 汪美霞, 等. 肝豆扶木汤治疗 Wilson 病肝纤维化的临床研究[J]. 中医药临床杂志, 2014, 26(11): 1111 -1113.
[6] 王泰龄, 刘霞, 周元平, 等. 慢性肝炎炎症活动度及纤维化程度计分方案[J]. 中华肝脏病杂志, 1998, 6(4): 5 -7.
[7] Roberts EA, Schilsky ML. Diagnosis and treatment of Wilson disease: an update[J]. Hepatology, 2008, 47(6): 2089 -2111.
[8] Medici V, Rossaro L, Sturniolo GC. Wilson disease—a practical approach to diagnosis, treatment and follow-up[J]. Dig Liver Dis, 2007, 39(7): 601 -609.
[9] Friedman SL. Molecular regulation of hepatic fibrosis, an integrated cellular response to tissue injury[J]. J Biol Chem, 2000, 275(4): 2247 -2250.
[10] Wu F, Wang J, Pu C, et al. Wilson's disease: a comprehensive review of the molecular mechanisms[J]. Int J Mol Sci, 2015, 16(3): 6419 -6431.
[11] Sun M, Kisseleva T. Reversibility of liver fibrosis[J]. Clin Res Hepatol Gastroenterol, 2015, 39(Suppl 1): S60 -S63.
[12] 王华, 杨柳明, 黄玲, 等. 强肝胶囊对慢性乙型肝炎患者肝组织病理及 PDGF-BB、TGF-β_1、TIMP-1、MMP-1 的影响[J]. 中国中西医结合杂志, 2011, 31(10): 1337 -1340.
[13] 姜辉, 张家富, 高家荣, 等. 疏肝健脾方对肝纤维化大鼠自噬蛋白 Beclin-1 和 LC3-Ⅱ的影响[J]. 中国中西医结合杂志, 2017, 37(8): 955 -960.
[14] 刘建国, 丁艳蕊, 杨胜兰, 等. 丹酚酸 B 对实验性肝纤维化大鼠肝组织 CD14 表达的影响[J]. 中国中西医结合杂志, 2011, 31(4): 547 -551.
[15] Reeves HL, Friedman SL. Activation of hepatic stellate cells—a key issue in liver fibrosis[J]. Front Biosci, 2002, 7: d808 -d826.
[16] Benyon RC, Arthur MJ. Extracellular matrix degradation and the role of hepatic stellate cells[J]. Semin Liver Dis, 2001, 21(3): 373 -384.
[17] Gressner AM, Weiskirchen R, Breitkopf K, et al. Roles of TGF-beta in hepatic fibrosis[J]. Front Biosci, 2002, 7: d793 -d807.
[18] Shi Y, Massague J. Mechanisms of TGF-beta signaling from cell membrane to the nucleus[J]. Cell, 2003, 113(6): 685 -700.
[19] 杨红莉, 葛珍珍, 孙震晓. 何首乌药理研究新进展[J]. 中药材, 2013, 36(10): 1713 -1717.
[20] 孙晓卉, 张量. 柴胡药理作用的研究进展[J]. 中国医药导报, 2017, 14(10): 52 -55.
[21] 尹国平, 张清哲, 安月伟, 等. 温郁金化学成分及药理活性研究进展[J]. 中国中药杂志, 2012, 37(22): 3354 -3360.
[22] 左志燕, 詹淑玉, 黄嬛, 等. 白芍总苷保肝作用的药动学和药效学研究进展[J]. 中国中药杂志, 2017, 42(20): 3860 -3865.
[23] 甘雨, 徐惠波, 孙晓波. 三七总皂苷的药理作用研究进展[J]. 时珍国医国药, 2007, 18(5): 1251 -1252.

(收稿: 2018 -03 -29　在线: 2018 -11 -21)
责任编辑: 李焕荣
英文责编: 张晶晶

中国中西医结合杂志 中国中西医结合杂志 中国中西医结合杂志 中国中西医结合杂志 中国中西医结合杂志