·临床论著·

益气温阳活血方联合微创手术治疗严重骨质疏松性股骨粗隆间骨折随机对照研究

鲍 雷[1] 余加生[1] 张 斌[1] 王 磊[1] 李中连[1] 孙玉明[2]

摘要 目的 观察益气温阳活血方联合微创手术治疗肾虚血瘀型严重骨质疏松性股骨粗隆间骨折的疗效及其对骨代谢标志物的影响。**方法** 筛选 115 例股骨粗隆间骨折患者，将纳入的 84 例患者随机分为研究组和对照组，每组各 42 例。对照组行骨水泥强化型股骨近端防旋髓内钉（PFNA）内固定，研究组在对照组的基础上联合益气温阳活血方内服。治疗 3 个月，随访 6 个月。比较两组的手术指标、临床疗效及治疗前后骨密度（BMD）、骨代谢标志物［骨钙素（OC）、总Ⅰ型前胶原氨基端前肽（tPINP）及Ⅰ型胶原羧基端 β 降解产物（β-CTX）］变化。**结果** 两组手术时间、术中出血量及尖顶距比较，差异无统计学意义（P>0.05）。与对照组比较，治疗后研究组患肢完全负重时间及骨折愈合时间缩短（P<0.05）。治疗后 3、6 个月，研究组髋关节功能 Harris 评分均优于对照组（P<0.05）。两组治疗前 BMD、OC、tPINP 及 β-CTX 比较，差异无统计学意义（P>0.05）。与本组治疗前比较，治疗后 3、6 个月，两组 BMD 值、OC、tPINP 水平升高，β-CTX 水平降低（P<0.05），且研究组 BMD 值、OC、tPINP 水平在两时间点均高于对照组，β-CTX 水平低于对照组（P<0.05）。**结论** 益气温阳活血方联合微创手术治疗严重骨质疏松性股骨粗隆间骨折，可缩短骨折愈合时间，促进术后髋关节功能恢复，改善 BMD，提升血清 OC、tPINP 水平，降低 β-CTX 水平。

关键词 益气温阳活血方；微创手术；骨水泥；骨质疏松；股骨粗隆间骨折；中西医结合；随机对照试验

Clinical Effect of Yiqi Wenyang Huoxue Decoction Combined with Minimally Invasive Procedure in the Treatment of Severe Osteoporotic Intertrochanteric Fracture of Femur：A Randomized Controlled Trial

BAO Lei[1]，YU Jia-sheng[1]，ZHANG Bin[1]，WANG Lei[1]，LI Zhong-lian[1]，and SUN Yu-ming[2] *1 Department of Orthopaedics，the Affiliated Shuyang Hospital of Nanjing University of Traditional Chinese Medicine，Jiangsu（223600）；2 Department of Orthopaedics，Jiangsu Province Traditional Chinese Medicine Hospital，Nanjing（210029）*

ABSTRACT Objective To observe the clinical efficacy of Yiqi Wenyang Huoxue Decoction combined with minimally invasive surgery in the treatment of Shen deficiency blood stasis type intertrochanteric femur fracture in the elderly patients with severe osteoporosis and its influence on bone metabolism markers. **Methods** A total of 115 patients with intertrochanteric femur fracture were recruited. Eighty-four patients were included and randomly assigned to the study group and the control group，with 42 patients in each group. The control group was treated with proximal femoral nail antirotation（PFNA）internal fixation with bone cement，while the study group was treated with PFNA internal fixation with bone cement and Yiqi Wenyang Huoxue Decoction. Surgical indicators，clinical efficacy，bone mineral density（BMD），and bone metabolism markers[bone mineral density（BMD），osteocalcin（OC），total type Ⅰ procollagen amino-terminal peptide（tPINP），and type Ⅰ collagen carboxy-terminal peptide（β-CTX）] before and after treatment between two groups were compared accordingly.

基金项目：江苏省老年健康科研课题面上课题（No. LKM2022090）
作者单位：1. 南京中医药大学沭阳附属医院骨伤科（江苏 223600）；2. 南京中医药大学附属江苏省中医院骨伤科（南京 210029）
通讯作者：张 斌，Tel：0527-83551082，E-mail：zhangbinsy@126.com
DOI：10.7661/j.cjim.20231011.311

中国中西医结合杂志

Results There were no significant differences in surgical time，intraoperative bleeding volume，and tip-apex distance between two groups（P>0.05）. Compared with the control group，after treatment the time of complete weight-bearing and fracture healing in study group were shorter（P<0.05）. After 3 and 6 months of treatment，the Harris score of hip function in study group was higher than that in control group（P<0.05）. No statistical differences in BMD，OC，tPINP and β-CTX between two groups before treatment were observed（P>0.05）. Compared with before treatment，BMD value，OC，tPINP level increased，β-CTX level decreased at 3 and 6 months after treatment in two groups（P<0.05），BMD value，OC，tPINP level in the study group were higher than those in the control group，and β-CTX level was lower than that in the control group at both time points（P<0.05）. **Conclusions** Yiqi Wenyang Huoxue Decoction combined with minimally invasive surgery can achieve better hip function with shorter fracture healing time and higher BMD lever. Higher expression of OC and tPIN，and lower expression of β-CTX could be its underlying mechanism.

KEYWORDS Yiqi Wenyang Huoxue Decoction；minimally invasive surgery；bone cement；osteoporosis；intertrochanteric fracture of femur；integrative medicine；randomized controlled trial

我国已成为全球老年人口最多的国家，随着老年人口的增多，骨质疏松发病率快速攀升[1]。截至2018年，在我国65岁以上老年人骨质疏松的发病率高达32%[2]。股骨粗隆间骨折常发生在老年骨质疏松人群中，发生率在髋部骨折中高达50%[3]，因其具有高致残率和高病死率的特点[4]，故又被称作“人生最后一次骨折”“死亡骨折”。由于保守治疗的致残率和病死率更高，因此复位内固定手术是老年股骨粗隆间骨折患者的首选治疗方案[5]。目前治疗股骨粗隆间骨折的主流发展方向是微创化[6]。股骨近端防旋髓内钉（proximal femoral nail antirotation，PFNA）因具有小切口、失血少、手术时间短及抗旋能力强等优点，已成为临床医师治疗老年股骨粗隆间骨折的首选术式[7]。但据文献报道PFNA内固定术后可能会发生螺旋刀片切割、切出股骨头颈等内固定并发症，其发生率为4.7%~15.2%[8]，而在伴有严重骨质疏松的老年患者中发生率更高[9]。Kulaechot N等[10]应用骨水泥强化型PFNA内固定治疗伴有骨质疏松的老年股骨粗隆间骨折患者，可显著降低上述并发症的发生率。

中医学古籍文献并无骨质疏松症病名记载，但根据骨质疏松的临床表现，笔者认为“骨痿”较为妥当。《素问·痿论》：“肾主身之骨髓……肾气热，则腰脊不举，骨枯而髓减，发为骨痿。”“肾者水脏也，今水不胜火，则骨枯而髓空，故足不任身，发为骨痿。”南京中医药大学沭阳附属医院名老中医李中连主任认为骨质疏松有两个病机，一则虚、二则瘀，其中虚为本、瘀为标，具有本虚标实，虚实夹杂的病机特点[11]，提出中医治疗骨质疏松应以“补虚化瘀”为治则，即“益气健脾，补肾壮骨，活血通痹”[12，13]，并根据其多年临证经验，自拟益气温阳活血方治疗老年骨质疏松性骨折患者。本研究旨在探究益气温阳活血方联合骨水泥强化型PFNA治疗严重骨质疏松性股骨粗隆间骨折的临床疗效及其对骨代谢标志物的影响。

资料与方法

1　诊断标准

1.1　西医诊断标准　参照西医《外科学》[14]中股骨粗隆间骨折诊断标准：患髋部有明确的外伤史，伤后出现患髋部肿胀、畸形、活动受限等症状，查体股骨大粗隆处压痛、下肢纵轴叩击痛阳性，X线片或CT等影像学检查证实股骨粗隆间存在骨折线。

1.2　中医辨证分型标准　参照《中药新药临床研究指导原则》[15]中的肾虚血瘀证辨证分型标准：主症：（1）腰脊刺痛；（2）腰膝酸软；次症：（1）神疲乏力，气短懒言；（2）失眠健忘；（3）耳鸣目眩；（4）下肢痿弱。舌脉：舌质紫暗或有瘀斑，苔少，脉细涩。主症具备1项，次症至少具备2项，结合舌脉，即可辨为肾虚血瘀证。

2　纳入标准　（1）符合以上西医及中医诊断标准；（2）年龄≥70岁；（3）新鲜、闭合性股骨粗隆间骨折；（4）骨折按AO/OTA分型[16]：A2~A3型；（5）符合《原发性骨质疏松诊疗指南（2022）》诊断标准[17]：采用双能型X线骨密度测量仪测定骨密度（bone mineral density，BMD），T-值≤-2.5标准差；（6）患者及其家属均知情同意，并签署知情同意书。

3　排除标准　（1）肿瘤、结核等导致的病理性骨折；（2）合并严重内科疾病，无法耐受手术者；（3）合并其他部位骨折；（4）凝血功能障碍者；（5）近期服用过影响骨代谢的药物；（6）对研究药物可疑或明确过敏者。

4　剔除、脱落标准　脱落标准：（1）试验过程中发生严重并发症、合并症、不良事件，不适宜继续试验者；（2）主动退出研究者。剔除标准：（1）依从

中国中西医结合杂志

性差，未按试验方案服用药物者；（2）未能按时进行随访，缺失重要的观察指标数据，临床资料不全者；（3）试验期间合并使用其他药物以致于试验有效性无法判定的病例。

5 样本量估算 由于益气温阳活血方为名老中医经验方，无既往相关文献研究，故本研究进行前行预实验。参考样本量计算公式 $n=(Z_{1-\alpha/2}+Z_{1-\beta})^2\times 2\sigma^2/\Delta^2$，依据预试验结果，主要结局指标为骨折愈合时间，研究组骨折愈合时间为（22.75 ± 5.45）周，对照组骨折愈合时间为（27.03 ± 6.73）周，检验水平 α=0.05，β=0.1，计算得出研究需纳入 31 例患者。考虑 10% 的脱落率，本研究每组至少需纳入 35 例患者。

6 一般资料 筛选 2021 年 6 月—2022 年 5 月期间南京中医药大学沭阳附属医院收治的股骨粗隆间骨折 115 例患者，最终纳入 84 例患者。将患者按入院先后顺序进行编号，从随机数字表顺序抄取 84 个数字，并按顺序将抄取的随机数字与患者编号一一对应，规定将奇数纳入对照组，偶数纳入研究组。对照组与研究组各 42 例。两组患者一般资料比较（表 1），差异无统计学意义（P>0.05），具有可比性。本研究未采用盲法。本研究经南京中医药大学沭阳附属医院医学伦理委员会审查批准（No. 20210513-004）。

7 治疗方案

7.1 手术方式 对照组：实施麻醉后，患者平卧于骨科手术牵引床上，在牵引床辅助下运用正骨手法复位骨折端，C 臂机透视骨折端复位良好后，维持患肢处于内旋、内收位。于股骨大粗隆顶点上方处作一长约 4~6 cm 纵行切口，逐层切开皮肤、皮下组织及阔筋膜，血管钳钝性深入分离臀中肌与臀小肌，触及大粗隆顶点部。确认进针点：正位位于股骨大粗隆顶点偏外侧，侧位位于前中 1/3 交界处。开口器开口后，沿导将合适规格的 PFNA 主钉推入股骨髓腔。调整前倾角，向股骨颈内钻入导针，透视确认导针正位处于股骨颈中下 1/3 交界处，侧位处于股骨颈中轴。沿导针扩孔后，向股骨颈内敲入合适长度的带侧孔型螺旋刀片，控制尖钉距（tip-apex distance，TAD）在 20~25 mm 范围内[18]。远端锁孔内置入 1 枚金属螺钉，拧入主钉尾帽。透视证实骨折断端对位对线良好，内固定长度及位置适宜。通过工作套管将调制至拉丝期的骨水泥注入螺旋刀片内。推注骨水泥时必须在 C 型臂 X 线机监视下进行，防止发生骨水泥渗漏，注意患者生命体征变化。冲洗、止血后，逐层缝合切口。研究组：手术方式与对照组相同。

7.2 围手术期处理 两组患者术前 0.5~1 h 及术后 24 h 内静脉给予注射用头孢夫锌钠（0.75 g/ 支 深圳信立泰药业 批号：DJ23025）1.5 g 预防手术部位感染。患者术后皮下注射低分子肝素钠（5 000 IU/ 支，江苏万邦生化医药，批号：42305407）2 500 IU，每日 1 次，10~14 d，并联合物理措施预防深静脉血栓发生。术后辅助患者定时翻身、拍背，预防肺部感染、压伤等卧床并发症，指导患者行功能康复锻炼，并鼓励患者早期下床活动。两组患者术后均给予钙尔奇 D3 片（钙 600 mg+ 维生素 D3125 IU/ 片，惠氏制药有限公司，批号：BK2B）600 mg，每日 1 次；骨化三醇丸（0.25 μg/ 粒，Gatalent Germany Eberbach Gmbh，批号：120150011）0.25 μg，每日 1 次，口服 3 个月。

研究组患者术后第 2 天开始口服中药汤剂益气温阳活血方治疗。益气温阳活血方药物组成：黄芪 24 g 熟地 24 g 骨碎补 15 g 丹参 15 g 补骨脂 12 g 桂枝 12 g 白芍 12 g 当归 12 g 杜仲 12 g 仙灵脾 12 g 怀牛膝 10 g 甘草 10 g。每日 1 剂，水浓煎 200 mL，分早晚两次餐后温服，连续服用 3 个月。

8 观察指标及方法

8.1 手术指标检测 比较研究组与对照组患者的手术时间、术中出血量及 TAD 值。

8.2 临床疗效评价 比较两组患者治疗后患肢完全负重时间、骨折愈合时间及治疗后 3、6 个月时髋关节功能 Harris 评分[19]。

8.3 骨密度值检测 所有患者在治疗前及治疗后 3、6 个月时测定 BMD 值。骨密度检查应用美国 GE Healthcare 公司生产的 Lunar prodigy 型双能 X

表 1 两组患者一般资料比较

组别	例数	性别（例，女 / 男）	年龄（岁）	AO/OTA 分型（例）		合并内科基础疾病（例）			
				A2	A3	高血压病	冠心病	糖尿病	慢阻肺
研究	42	26/16	79.37 ± 5.27	27	8	13	9	7	3
对照	42	28/14	80.34 ± 5.55	26	9	15	10	6	4
t/χ^2 值	-	0.207	-0.751	0.060				0.404*	
P 值	-	0.649	0.455	0.807				0.983*	

注：* 采用 *Fisher* 精确检验

中国中西医结合杂志

线骨密度测量仪进行测定。

8.4 骨代谢标志物检测　所有患者分别于治疗前及治疗后 3、6 个月抽取空腹静脉血，采用化学发光免疫分析技术测定空腹血清骨钙素（osteocalcin，OC）、总Ⅰ型前胶原氨基端前肽（total type Ⅰ procollagen amino-terminal peptide，tPINP）及Ⅰ型胶原羧基端 β 降解产物（type Ⅰ collagen carboxy-terminal peptide，β-CTX）骨代谢标志物。

9　统计学方法　采用 SPSS 27.0 统计学软件，计量资料以 $\bar{x} \pm s$ 表示，计数资料以百分比（%）表示，计量资料比较采用独立样本 *t* 检验，计数资料比较采用 χ^2 检验或 *Fisher* 精确检验（1<*n*<5 时），治疗前后计量资料采用 *F* 检验，*P*<0.05 为差异有统计学意义。

结　　果

1　病例流程情况（图 1）　本研究筛选股骨粗隆间骨折肾虚血瘀证患者 115 例，纳入 84 例患者，并随机分为研究组和对照组各 42 例。研究组脱落 5 例，其中 1 例因切口感染而终止试验，4 例主动退出试验，剔除 2 例，1 例因新冠肺炎疫情防控随访资料不全，1 例未按疗程服用中药，完成 35 例；对照组脱落 4 例，3 例主动退出试验，1 例因术后再次骨折中止试验，剔除 1 例，因随子女至外地生活未能按时随访，完成 35 例。共 70 例纳入统计分析。本研究未采用意向性分析，而采用遵循研究方案分析。

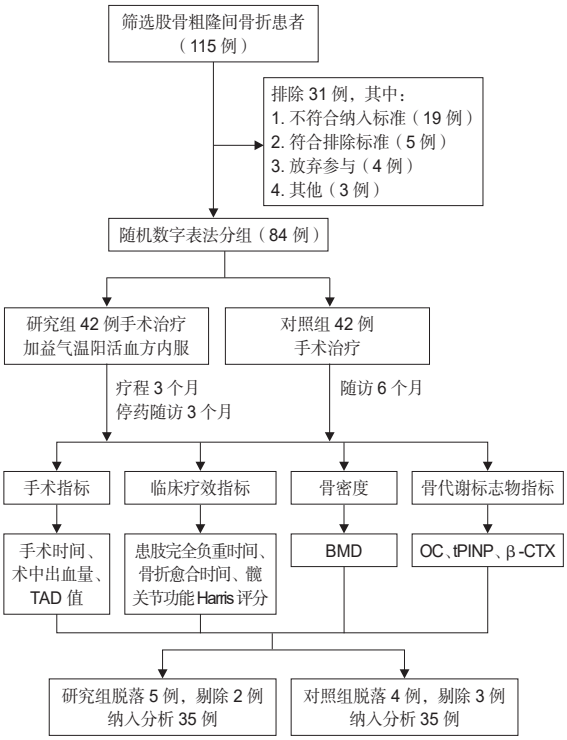

图 1　研究流程图

2　两组手术时间、术中出血量及 TAD 值结果比较（表 2）　两组的手术时间、术中出血量及 TAD 值比较，差异无统计学意义（*P*>0.05）。

表 2　两组患者手术相关指标比较　（$\bar{x} \pm s$）

组别	例数	手术时间（min）	术中出血量（mL）	TAD（mm）
研究	35	54.03 ± 5.36	57.69 ± 8.40	22.91 ± 1.84
对照	35	53.37 ± 5.42	58.00 ± 9.64	23.00 ± 1.93
t 值		0.51	-0.15	-0.19
P 值		0.612	0.885	0.849

3　两组临床疗效比较（表 3）　与对照组比较，研究组治疗后完全负重时间、骨折愈合时间更短（*P*<0.01）。与本组治疗后 3 个月比较，两组髋关节功能 Harris 评分升高（*P*<0.05），且研究组治疗后 3、6 个月时髋关节功能 Harris 评分均优于对照组（*P*<0.01）。

4　两组骨密度结果比较（表 4）　两组患者治疗前 BMD 值（健侧股骨颈）比较，差异无统计学意义（*P*>0.05）。与本组治疗前比较，治疗后 3、6 个月，两组患者 BMD 值升高（*P*<0.01），且研究组治疗后 3、6 个月 BMD 值高于对照组（*P*<0.01）。

5　两组 OC、tPINP 及 β-CTX 水平比较（表 5）　两组患者治疗前 OC、tPINP 及 β-CTX 骨代谢标志物水平比较，差异无统计学意义（*P*>0.05）。与本组治疗前比较，治疗后 3、6 个月，两组患者 OC、tPINP 水平升高，β-CTX 水平下降（*P*<0.05），且研究组治疗后 3、6 个月 OC、tPINP 均高于对照组，β-CTX 水平低于对照组（*P*<0.01）。

表 3　两组患者临床疗效比较　（$\bar{x} \pm s$）

组别	例数	患肢完全负重时间（周）	骨折愈合时间（周）	髋关节功能 Harris 评分（分）	
				治疗 3 个月	治疗 6 个月
研究	35	16.37 ± 2.02△	22.91 ± 5.12△	71.31 ± 3.86△	78.03 ± 4.10*△
对照	35	18.60 ± 1.93	26.23 ± 6.56	65.03 ± 3.16	73.11 ± 2.30*
t 值		-4.73	-2.36	7.44	6.19
P 值		<0.001	0.021	<0.001	<0.001

注：与本组治疗后 3 个月比较，*P<0.05；与对照组同期比较，△P<0.01

中国中西医结合杂志

表 4 两组患者不同时间点 BMD 值（健侧股骨颈）比较（$\bar{x} \pm s$）

组别	例数	BMD（g/cm²）		
		治疗前	治疗 3 个月	治疗 6 个月
研究	35	0.39 ± 0.03	0.48 ± 0.03*△	0.53 ± 0.02*△
对照	35	0.40 ± 0.04	0.43 ± 0.04*	0.50 ± 0.03*
t 值		-1.21	7.44	4.30
P 值		0.232	<0.001	<0.001

注：与本组治疗前比较，*P<0.01；与对照组同期比较，△P<0.01

表 5 两组患者不同时间点 OC、tPINP 及 β-CTX 比较（μg/L，$\bar{x} \pm s$）

组别	例数	时间	OC	tPINP	β-CTX
对照	35	治疗前	1.65 ± 0.03	44.89 ± 3.69	0.51 ± 0.05
		治疗 3 个月	1.90 ± 0.06*	49.66 ± 3.76*	0.47 ± 0.05*
		治疗 6 个月	2.11 ± 0.10*	55.17 ± 3.63*	0.40 ± 0.04*
研究	35	治疗前	1.66 ± 0.04	44.49 ± 3.17	0.51 ± 0.05
		治疗 3 个月	2.06 ± 0.11*△	51.80 ± 3.13*△	0.45 ± 0.03*△
		治疗 6 个月	2.58 ± 0.10*△	58.60 ± 3.34*△	0.40 ± 0.04*△

注：与本组治疗前比较，*P<0.01；与对照组同期比较，△P<0.01

讨 论

随着全球人口老龄化的加剧，预计至 2050 年全世界发生髋部骨折的患者将高达 450 万 [20]。老年股骨粗隆间骨折患者保守治疗容易发生压伤、坠积性肺炎、深静脉血栓等诸多卧床并发症，据统计，保守治疗患者 1 年内死亡率高达 20%~30%[21，22]。股骨粗隆间骨折的稳定固定是允许患者术后早期康复和负重的前提。但是老年股骨粗隆间骨折不稳定类型占比达 50%~60%[23]，加之骨质疏松严重、骨块碎裂严重复位困难、骨折线延伸至小转子下致内侧骨皮质缺失等不利因素，导致传统型 PFNA 术后容易发生内固定失效 [24]。为减少传统型 PFNA 术后内固定相关并发症，近年来有学者提出使用骨水泥强化型 PFNA 治疗老年骨质疏松性股骨粗隆间骨折 [25，26]。骨水泥强化型 PFNA 是通过向带侧孔型螺旋刀片内注入骨水泥，骨水泥在股骨头颈部内均匀弥散使得螺旋刀片与周围松质骨的接触面积增大，加之骨水泥的锚合作用，提高螺旋刀片在股骨头颈内的把持力，使得螺旋刀片自股骨头颈内切割、切出等并发症的发生率大大降低 [27]。同时，骨水泥强化型 PFNA 内固定术后患者可早期下床进行部分负重功能锻炼，降低卧床并发症的发生率 [28]。

老年骨质疏松患者骨量丢失显著，轻微外伤即可发生髋部脆性骨折。髋部骨折患者一旦长期卧床，骨量丢失将加速，导致骨质疏松加重，而骨质疏松加重反过来又会增加脆性骨折发生的风险。如果不打破骨质疏松 - 骨折 - 卧床这种恶性循环，就难以取得良好的临床疗效。虽然骨水泥强化型 PFNA 内固定手术可缓解患者骨折部位的疼痛，却不能改善患者骨骼微细结构，增加骨量及提高骨强度 [29]。一方面，手术可重建股骨粗隆部的解剖学形态和稳定骨折断端，缓解患者髋部疼痛，让患者能够早期下床活动，避免因长期卧床而引起骨量丢失加速。另一方面，因脆性骨折根源在骨质疏松，故应采取有效药物积极防治骨质疏松。

中医学认为，肾为先天之本，脾为后天之源，二者相互资生、相互影响。脾主运化，须借助肾阳温煦；肾藏精气，亦有赖于脾胃运化的水谷精微不断化生与填充。老年人脾肾之阳日渐虚衰，导致温煦不足，骨肉失养，骨骼痿弱，四肢无力。肾为先天之本，肾中精气为后天形体之基础。老年人肾气虚衰，肾中精气匮乏。肾气虚馁则血脉鼓动无力，脉络日久生瘀。五脏六腑之精受藏于肾，瘀血停滞，则经络受阻，肾精更难充养，骨髓不满，骨骼失于濡养。肾虚血瘀互为因果，常相兼为患，日久发为骨质疏松。李师认为肾虚血瘀证患者，在补肾壮筋的同时，亦需重视益气健脾，即治宜益气健脾，补肾壮骨，活血通痹，自拟益气温阳活血方，方药组成：黄芪、熟地黄、骨碎补、补骨脂、桂枝、白芍、丹参、当归、杜仲、怀牛膝、仙灵脾、甘草。方中黄芪、熟地黄合用以补气养血，滋补肝肾；骨碎补、补骨脂两者合用不仅能补益肝血肾精，又能温补脾肾之阳；以上四味药共为主药。桂枝、白芍合用寒温得宜，收敛合拍，刚柔相济，相辅相成；当归、丹参合用以活血止痛，祛瘀生新；以上四药是为臣药。杜仲主补肾，怀牛膝主强筋骨，仙灵脾补肾壮阳，强筋健骨，三者合用，相得益彰，是为佐药。甘草调和诸药，与白芍合用又能缓解止痛，是为使药。诸药合用，共奏益气健脾，补肾壮骨，活血通痹之功效。

本试验发现，研究组治疗后完全负重时间及骨折愈合时间均较对照组缩短（P<0.05），证实益气温阳活血方能促进骨折愈合。现代药理研究表明仙灵脾主要成分淫羊藿苷能打破骨微血管内皮细胞成肪和成骨分化之间的平衡，促进成骨细胞的生成与矿化，促进骨折愈合 [30]。杜仲能具有改善局部微循环，并能诱导成骨细胞分化和增强成骨细胞活性，促进骨重建 [31，32]。

研究组治疗后 3、6 个月髋关节功能 Harris 评分优于对照组（P<0.05），这说明益气温阳活血方能促进患者术后髋关节功能恢复。研究组治疗后 3、6 个

中国中西医结合杂志

月 BMD 值均高于对照组，治疗后两组间 BMD 值的差异具有统计学意义（$P<0.05$），提示益气温阳活血方能促进骨再生，提高 BMD。现代药理研究证实，骨碎补、补骨脂有类雌激素作用，二者合用能促进成骨细胞分裂，抑制破骨细胞活性[33]；骨碎补能促进成骨细胞生成，补骨脂对破骨细胞活性及溶骨性活动抑制作用更显著[34]。研究发现仙灵脾中锌、锰等有促进骨生长作用的微量元素含量高，补骨脂与仙灵脾合用能加速体内骨物质沉淀，促进成骨细胞增值，有助于骨质胶原累积增多，可提高患者骨密度，有利于骨质疏松的康复[35]。牛膝和杜仲提取物均能改善骨质疏松性骨折模型大鼠的骨代谢水平，提高骨密度和骨抗压能力[36，37]。

治疗后两组的 OC、tPINP 水平较治疗前均升高（$P<0.05$），且治疗后不同时间点研究组的 OC、tPINP 水平均高于对照组（$P<0.05$）。治疗后两组的 β-CTX 水平较治疗前均降低（$P<0.05$），且研究组治疗后 3、6 个月时 β-CTX 水平均低于对照组（$P<0.05$）。可见益气温阳活血方可提升血清骨形成标志物的水平，并降低骨吸收标志物水平。现代药理研究表明，骨碎补可保护骨髓基质细胞，杜仲能调控血清骨转换水平，两者合用不仅能促进骨细胞增殖，还能抑制骨吸收，从而加速骨形成[38，39]。

综上所述，本研究发现益气温阳活血方联合微创手术治疗严重骨质疏松性股骨粗隆间骨折，可缩短骨折愈合时间，促进术后髋关节功能恢复，改善 BMD，提升血清 OC、tPINP 水平，降低 β-CTX 水平。

利益冲突：无。

参 考 文 献

［1］ 张翠玲，李月 . 基于第七次人口普查的中国中长期人口趋势预测 [J]. 人口与健康，2023，311（7）：16–17.

［2］ 中华医学会骨质疏松和骨矿盐疾病分会 . 中国骨质疏松症流行病学调查及“健康骨骼”专项行动结果发布 [J]. 中华骨质疏松和骨矿盐疾病杂志，2019，12（4）：317–318.

［3］ 中国老年医学学会骨与关节分会创伤骨科学术工作委员会 . 老年髋部骨折诊疗专家共识（2017）[J]. 中华创伤骨科杂志，2017，19（11）：921–927.

［4］ 中华人民共和国国家卫生健康委员会医政司 . 老年髋部骨折诊疗与管理指南（2022 年版）[J]. 骨科临床与研究杂志，2023，8（2）：77–83.

［5］ Members of the Writing and Voting Panels of the AUC on the Treatment of Hip Fractures in the Elderly and the AUC on Postoperative Rehabilitation of Low Energy Hip Fractures in the Elderly，Quinn RH，Murray JN，et al. The american academy of orthopaedic surgeons appropriate use criteria for management of hip fractures in the elderly[J]. J Bone Joint Surg Am，2016，98（14）：1222–1225.

［6］ 中国医师协会急救复苏专业委员会创伤骨科与多发伤学组，中国医药教育学会骨质疾病专业委员会修复重建学组，中国老年学和老年医学学会老年病分会骨科专家委员会，等 . 中国老年髋部骨折病人行微创手术治疗专家共识 [J]. 临床外科杂志，2022，30（4）：394–400.

［7］ 徐永强，乔振宇 . PFNA 内固定治疗股骨粗隆间骨折的多因素效果评价 [J]. 河北医药，2020，42（3）：390–393.

［8］ Ibrahim I，Appleton PT，Wixted JJ，et al. Implant cut-out following cephalomedullary nailing of intertrochanteric femur fractures：are helical blades to blame? [J]. Injury，2019，50（4）：926–930.

［9］ 石淇允，李无阴，张颖，等 . 股骨近端防旋髓内钉治疗转子间骨折术后内固定失败因素的研究进展 [J]. 骨科，2020，11（3）：262–266.

［10］ Kulaechot N，Paphon SN，Norachart S，et al. Predicting factors for return to prefracture ambulatory level in high surgical risk elderly patients sustained intertrochanteric fracture and treated with proximal femoral nail antirotation（ PFNA ）with and without cement augmentation[J]. Geriatr Orthop Surg Rehabil，2020，12（11）：1–8.

［11］ 易生辉，招文华，任辉，等 . 中西医治疗绝经后骨质疏松症的研究进展 [J]. 中国实验方剂学，2020，28（5）：274–282.

［12］ 于冬冬，李泽，李鑫，等 . 绝经后骨质疏松症中医辨证分型和治疗研究进展 [J]. 辽宁中医药大学学报，2020，22（3）：61–63.

［13］ 裘越，喻嵘，熊韬，等 . 中医药治疗原发性骨质疏松的用药规律 [J]. 中国骨质疏松杂志，2022，28（1）：75–79.

［14］ 陈孝平，汪建平主编 . 外科学 [M]. 第 9 版 . 北京：人民卫生出版社，2018：661–662.

［15］ 国家中医药管理局主编 . 中药新药临床研究指导原则 [M]. 北京：中国医药科技出版社，2002：339–342.

中国中西医结合杂志

[16] Meinberg EG，Agel J，Roberts CS，et al. Fracture and dislocation classification compendium-2018[J]. J Orthop Trauma，2018，32 Suppl 1：s1–s170.

[17] 中华医学会骨质疏松和骨矿盐疾病分会 . 原发性骨质疏松症诊疗指南（2022）[J]. 中国全科医学，2023，26（14）：1671–1691.

[18] 蔡群斌，邹霞，胡剑涛，等 . 有限元法分析尖顶距与股骨近端防旋髓内钉固定股骨转子间骨折稳定性的关系 [J]. 中国组织工程研究，2021，25（6）：831–836.

[19] 张世民，李海丰，黄轶刚主编 . 骨折分类与功能评定 [M]. 北京：人民军医出版社，2008：321–322.

[20] 中国脆性骨折联盟，中国老年医学学会骨与关节分会创伤骨科学术工作委员会，白求恩·骨科加速康复联盟，等 . 老年股骨转子间骨折诊疗指南 [J]. 中华创伤骨科杂志，2020，22（2）：93–99.

[21] Peeters CMM，Visser E，Van de Ree CLP，et al. Quality of life after hip fracture in the elderly：a systematic literature review[J]. Injury，2016，47（7）：1369–1382.

[22] Alexiou KI，Roushias A，Varitimidis SE，et al. Quality of life and psychological consequences in elderly patients after a hip fracture：a review[J]. Clin Interv Aging，2018，13：143–150.

[23] 王人楷，章浩，李迪，等 . 股骨粗隆间骨折临床分型研究进展 [J]. 中国矫形外科杂志，2018，26（20）：1882–1887.

[24] 陈鹏，傅德皓 . 股骨近端防旋髓内钉治疗老年股骨转子间骨折内固定失败原因分析 [J]. 中国修复重建外科杂志，2019，33（10）：1270–1274.

[25] 王勇，潘骏 . 标准骨水泥强化型 PFNA 治疗老年股骨粗隆间不稳定骨折 [J]. 中国矫形外科杂志，2018，26（18）：1653–1658.

[26] 钱玉，史航，朱爱祥 . 普通型与骨水泥强化型股骨近端防旋髓内钉治疗老年股骨粗隆间骨折的对比研究 [J]. 东南大学学报（医学版），2021，40（2）：189–194.

[27] 陈宏峰，杨冬松，凌建生，等 . 骨水泥强化型股骨近端防旋髓内钉治疗严重骨质疏松性股骨股骨转子间骨折 [J]. 中华创伤骨科杂志，2020，22（6）：259–262.

[28] 田智勇，陈洪强，戴科晶，等 . 股骨近端防旋髓内钉骨水泥增强固定治疗老年股骨转子间骨折的疗效分析 [J]. 中华创伤骨科杂志，2021，23（6）：539–542.

[29] 白求恩公益基金会创伤骨科专业委员会，中国康复医学会骨质疏松预防与康复专业委员会，中国老年医学学会骨与关节分会创伤骨科学术工作委员会 . 老年髋部骨折的骨质疏松症诊疗专家共识 [J]. 中华骨与关节外科志，2021，14（8）：654–663.

[30] 张庆宇，高福强，程立明，等 . 淫羊藿对骨微血管内皮细胞自噬及外泌体产生的影响 [J]. 中国修复重建外科杂志，2019，33（5）：568–577.

[31] 赵继荣，杨涛，赵宁，等 . 杜仲诱导骨髓间充质干细胞成骨分化防治骨质疏松症相关信号通路研究进展 [J]. 中国骨质疏松杂志，2020，26（12）：1868–1872.

[32] 李嘉程，许波，李刚，等 . 基于网络药理学研究杜仲抗骨质疏松作用机制研究 [J]. 中国现代中药，2018，49（19）：4518–4585.

[33] 姚暄，贾立群，谭煌英，等 . 补肾壮骨中药对大鼠乳腺癌骨转移模型骨痛及骨质破坏的影响 [J]. 中医药学报，2012，40（2）：14–16.

[34] 蔡浩 . 单味骨碎补、补骨脂及双味联合防治去势大鼠骨丢失的实验研究 [D]. 合肥：安徽中医药大学，2015.

[35] 涂艳，熊莉娜，柳湘杰，等 . 淫羊藿联合丹仙康骨胶囊治疗老年性骨质疏松的临床效果观察 [J]. 安徽医药，2018，22（9）：1814–1816.

[36] 杨豪，曾范慧 . 牛膝多糖调控 Wnt/β-catenin 通路改善骨质疏松性骨折大鼠骨代谢的研究 [J]. 中医学报，2021，36（10）：2188–2194.

[37] 王潇潇，罗之柱，刘昊为 . 杜仲摄入结合振动训练干预去卵巢联合地塞米松骨质疏松模型大鼠骨密度、骨代谢及骨生物力学的变化 [J]. 中国组织工程研究，2019，23（31）：4998–5004.

[38] 陈国铭，汤顺莉，黄雁，等 . 基于网络药理学的骨碎补“疗伤止痛，补肾强骨”作用机制初探 [J]. 中国中医基础医学杂志，2018，24（12）：1781–1785.

[39] 赵亮，陈志明 . 盐炙杜仲对去卵巢骨质疏松大鼠骨代谢生化指标的影响 [J]. 时珍国医国药，2019，30（3）：587–588.

（收稿：2023–05–13　在线：2023–11–30）
责任编辑：汤　静

中国中西医结合杂志