枸杞多糖对糖尿病大鼠视网膜超微结构的影响

郭　健[1]　徐国兴[1]　侯泽江[1]　许建斌[1]　黄丽英[2]

摘要　目的　研究早期糖尿病大鼠视网膜超微结构的改变及枸杞多糖的干预效果。**方法**　链脲佐菌素(STZ)诱导糖尿病 SD 大鼠模型,治疗组给予枸杞多糖灌胃,观察血糖、体重变化和 24 周时的视网膜超微结构改变。**结果**　糖尿病早期视网膜改变主要是神经元细胞和神经胶质细胞等神经组织的线粒体病变和细胞的变性、凋亡。枸杞多糖组与糖尿病模型组比较,体重和血糖差异均无统计学意义($P>0.05$);而视网膜超微结构病变明显减轻,且局限于内核层。**结论**　枸杞多糖可以明显减轻线粒体的病理改变,阻止神经细胞凋亡,其机制并非通过降低血糖,控制糖尿病发挥作用,有望用于早期糖尿病视网膜神经病变的防治。

关键词　糖尿病视网膜病变; 枸杞多糖; 超微结构; 神经元; 神经胶质细胞

Effect of Lycium Barbarum Polysaccharides on the Retinal Ultrastructure of Streptozocin-induced Diabetic Rats

GUO Jian[1], XU Guo-xing[1], HOU Ze-jiang[1], XU Jian-bin[1], and HUANG Li-ying[2]

1 Ophthalmic Institute of Fujian Province, First Affiliated Hospital of Fujian Medical University, Fuzhou (350005), China; 2 Pharmaceutical College of Fujian Medical University, Fuzhou (350005), China

ABSTRACT　**Objective**　To study the retinal ultrastructure of streptozocin (STZ)-induced diabetic rats and the intervention effect of Lycium Barbarum Polysaccharides (LBP). **Methods**　The STZ-induced diabetic SD rat model was established. LBP was given to those in the treatment group by gastrogavage. Changes of body weight, blood glucose, and retinal ultrastructure at 24-week were observed. **Results**　Early retinal changes covered mitochondrion changes, cell degeneration and apoptosis of retinal neurons and neuroglia cells in the diabetic rats. No change of body weight or blood glucose was observed between the LBP group and the diabetic model group ($P>0.05$). The ultrastructural changes were obviously relieved by LBP, and limited to the inner nuclear layer. **Conclusions**　LBP could obviously relieve pathological changes of mitochondrion, hinder neural cell apoptosis. Its effect might not be achieved by lowering blood glucose. It was expected to be used in preventing and treating early diabetic retinal neuropathy.

KEYWORDS　diabetic retinopathy; Lycium Barbarum Polysaccharides (LBP); ultrastructure; neuron; glial cell

糖尿病视网膜病变(diabetic retinopathy,DR)是糖尿病最常见的并发症之一,发病机制尚不清楚,近年来的研究表明,视网膜神经元细胞和神经胶质细胞线粒体氧化损伤可能是 DR 发生发展的共同途径[1]。枸杞多糖(lycium barbarum polysaccharides,LBP)提取自传统名贵中药材枸杞子,具有较强的抗氧化作用[2]。本实验应用 LBP 干预链脲佐菌素(streptozocin,STZ)糖尿病大鼠,观察视网膜超微结构的改变,为临床应用 LBP 治疗 DR 提供动物实验依据。

材料与方法

1　材料

1.1　动物　SPF 级雄性 Sprague-Dawley(SD)大鼠 20 只,购自上海斯莱克实验动物有限责任公司,体重(250±25)g,取尾静脉血测血糖(one touch Ⅱ强生血糖测定仪)≤6.75 mmol/L[3],外眼和眼底检查未发现病变;饲养于福建医科大学实验动物中心啮齿类 SPF 级实验室。

1.2　药物　STZ,美国 SIGMA 公司产品,溶于 0.1 mol/L、pH 值 4.4 的无菌枸橼酸-枸橼酸盐缓冲液,使用前临时配制成 1% 溶液。LBP 由福建医科大学药学院黄丽英教授提供。使用前称取 1.05 g LBP 溶于 17.5 mL 生理盐水中。

基金项目:国家自然科学基金重点项目(No. 81271026);福建省卫生厅中医药科研重点课题(No.wzzyb0905);福建省科技平台建设项目(No. 2010Y2101)

作者单位:1.福建医科大学附属第一医院福建省眼科研究所(福州 350005);2.福建医科大学药学院(福州 350005)

通讯作者:徐国兴,Tel:0591-87981005,E-mail:fjmuxgx@163.com

DOI: 10.7661/CJIM.2013.10.1404

中国中西医结合杂志

1.3 试剂及仪器 1%戊巴比妥:上海化学试剂有限公司生产;透射电子显微镜:EM 208 型,荷兰飞利浦;PH 计:320-S,上海 METTLER TOLEDO;电子分析天平:FA1104,上海精密科学仪器有限公司;微量血糖仪:One Touch Ultra 稳豪型,强生(中国);超薄切片机:800 型,瑞典 LKB 公司;光学显微镜:BH-2 型,日本 Olympus。

2 实验方法

2.1 STZ 糖尿病大鼠模型的建立 将 SD 大鼠分为糖尿病组(15 只)和空白对照组(5 只)。适应性饲养 1 周,造模前禁食 10 h,糖尿病组左下腹腔内注射 1% STZ 溶液(65 mg/kg 体重);空白对照组 5 只注射同等剂量的枸橼酸-枸橼酸盐缓冲液;72 h 后取尾静脉血测血糖,≥16.7 mmol/L 者于 1 周后再次测血糖仍≥16.7 mmol/L 者为造模成功[4]。

2.2 分组及给药方法 选择造模成功的大鼠 13 只分为两组,糖尿病模型型(简称 DM 模型组,6 只)和 LBP 治疗组(7 只)。每天清晨 LBP 治疗组给予 6% LBP 0.5 mL 灌胃,DM 模型组给予生理盐水 0.5 mL 灌胃。每 4 周测 1 次体重和血糖。

2.3 标本取材和透射电子显微镜观察 大鼠给药 24 周后,取尾静脉血测血糖后腹腔注射戊巴比妥钠(60 mg/kg),30 g/L 戊二醛心脏灌流,迅速摘除眼球,取视网膜组织,切成 1.5 mm × 3.0 mm 长方形小片,固定于 3%戊二醛-1.5%多聚甲醛液中过夜,1%锇酸-1.5%亚铁氰化钾后固定 1.5 h,PBS 漂洗;70%酒精饱和醋酸铀染液块染,酒精-丙酮梯度脱水,环氧树脂 618 包埋剂包埋。超薄切片 80 nm,醋酸铀、柠檬酸铅各染色 5 min;在飞利浦 EM 208 型透射电镜下观察、摄影。

3 统计学方法 采用 SPSS 13.0 统计软件进行统计学处理,血糖用 $\bar{x} \pm s$ 表示,组间差异采用单因素方差分析,$P<0.05$ 为差异有统计学意义。

结 果

1 各组大鼠治疗前后体重变化比较(表 1) DM 模型组和 LBP 治疗组大鼠体重与空白对照组比较,差异均有统计学意义($P<0.01$),而 DM 模型组和 LBP 治疗组比较,差异无统计学意义($P>0.05$)。

表 1 各组大鼠治疗前后体重变化比较 (g, $\bar{x} \pm s$)

组别	n	治疗前体重	治疗后体重	体重差值
空白对照	5	28.0 ± 11.8	564.9 ± 38.6	283.9 ± 33.3
DM 模型	6	283.7 ± 10.1	254.3 ± 31.2*	−29.4 ± 29.6*
LBP 治疗	7	283.0 ± 13.5	253.3 ± 41.3*	−29.7 ± 35.5*

注:与空白对照组同期比较,*$P<0.01$

2 各组大鼠治疗前后血糖变化比较(表 2) 与空白对照组比较,DM 模型组和 LBP 治疗组大鼠治疗前后的血糖差异均有统计学意义($P<0.01$),与 DM 模型组比较,LBP 治疗组治疗前后血糖的差异均无统计学意义($P>0.05$)。

表 2 各组治疗前后血糖变化比较 (mmol/L, $\bar{x} \pm s$)

组别	n	血糖	
		治疗前	治疗后
空白对照	5	4.97 ± 0.75	4.84 ± 0.60
DM 模型	6	23.01 ± 2.44*	27.49 ± 2.79*
LBP 治疗	7	22.54 ± 2.19*	26.66 ± 3.64*

注:与空白对照组同期比较,*$P<0.01$

3 各组大鼠视网膜超微结构改变(图 1) 空白对照组大鼠视网膜超微结构正常,神经节细胞、双极细胞、感受器细胞等三级神经元和 Müller 细胞胞膜完整连续,胞浆中含大量线粒体、粗面内质网、糖原颗粒,线粒体形态、大小、结构均正常,胞核圆,核膜完整连续,染色质分布均匀。神经元轴突中含大量线粒体和突触小泡。外节膜盘结构清晰,层次清楚,排列整齐。Müller 细胞的胞体部分位于内核层双极细胞胞体间,核大,胞质很少,染色深,胞质向外延伸穿插分布于双极细胞间隙中。DM 模型组大鼠视网膜中,各级神经元和神经胶质细胞线粒体数量减少,大小不一,内核层可见大量巨大线粒体,嵴表现为肿胀、断裂、减少,部分线粒体呈圆形空泡状(图 B1、B2、B4 中白色三角形所示)。细胞核核膜不连续,异染色质增多,分布不均,染色质浓缩呈大小不一的团块状聚集于核膜下,核周间隙普遍扩大(图 B3 中白色箭头所示)。部分双极细胞胞核皱缩、碎裂(图 B2 中黑色箭头所示)。神经元轴突中线粒体和突触小泡均明显减少。Müller 细胞体积明显增大,胞浆多而疏松,可见空泡,含大量异常的线粒体,核周间隙扩大(图 B4 中白色箭头所示)。外节膜盘排列紊乱,层次结构不清,内节椭球内线粒体减少、嵴呈空泡状。其间的 Müller 细胞微绒毛减少,排列紊乱。少数微血管周细胞表现为核异染色质增多边集,核膜不连续,血管内皮细胞和基底膜未见明显改变。LBP 治疗组大鼠视网膜神经节细胞、感受器细胞未见明显异常,双极细胞和 Müller 细胞表现为部分线粒体嵴变短、减少(图 C2、C4 中白色三角形所示),细胞核未见异常改变。内核层细胞排列规则、紧密。

讨 论

DR 是糖尿病最常见的眼部并发症之一,长期以来

中国中西医结合杂志

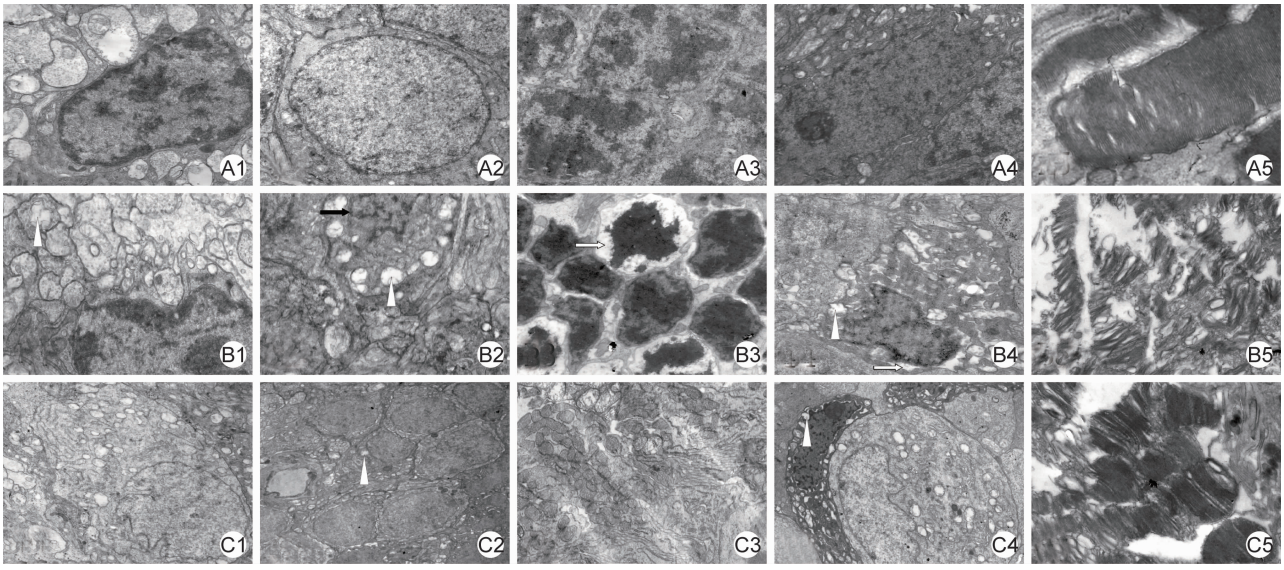

注:A:空白对照组, A1:神经节细胞(×10 000),A2:双极细胞(×8 000), A3:外核层(×6 000),A4:Müller 细胞(×4 000), A5:外节膜盘(×5 000);B:DM 模型组, B1:神经节细胞(×8 000),B2:双极细胞(×4 800), B3:外核层(×10 000), B4:Müller 细胞(×10 000),B5:外节膜盘(×5 000);C:LBP 治疗组, C1:神经节细胞(×5 000),C2:双极细胞(×3 150), C3:外核层和内节(×6 000), C4:Müller 细胞和无长突细胞(×3 150), C5:外节膜盘(×5 000)

图 1　各组视网膜超微结构改变

被看作是微血管的病变。近年来的临床研究和动物研究均表明,在糖尿病的早期即可发生视网膜神经组织病变。临床上,尚未出现视网膜微血管病变的患者早期即可表现为视觉电生理、色觉、对比敏感度和视野等视功能的异常[5-8]。动物研究发现,视网膜神经组织病变早在糖尿病动物模型第 1 周即可出现[9],表现为神经节细胞、光感受器细胞和神经胶质细胞的变性、凋亡。因此,Barber AJ[10]认为 DR 是一种眼部的神经系统变性疾病。本实验结果表明,DR 动物模型第 24 周时几乎所有的视网膜神经组织均出现不同程度的病变,表现为神经节细胞、光感受器细胞、双极细胞和神经胶质细胞的线粒体形态、数量改变,细胞核异染色质增加,轴突中突触小泡减少,其中以双极细胞、光感受器细胞和 Müller 细胞的改变最显著。部分双极细胞和光感受器细胞的胞核出现染色质浓缩边集、核膜皱缩、核碎裂等凋亡的早期典型改变。Müller 细胞则表现为反应性增生改变。Müller 细胞是视网膜神经组织中最重要的神经胶质细胞之一,对视网膜神经组织具有营养、支持的作用,反应性增生的出现可能是由于周围神经元特别是双极细胞变性、凋亡的结果[11]。本实验中,神经节细胞未见明显病变,但数量减少,可能是由于神经节细胞的改变出现较早,病变较严重的细胞早期即出现凋亡、坏死,而残余的细胞病变较轻。Mratin PM 等[9]的研究表明,用 75 mg/kg STZ 诱导的糖尿病小鼠(C57BL/6 小鼠)模型,血糖在 17.8 ~ 25.6 mmol/L 之间,第 4 周就观察到神经节细胞的坏死,第 14 周时,神经节细胞数量减少 20% ~25%。Barber AJ 等[12]发现,用 65 mg/kg STZ 诱导的糖尿病 SD 大鼠,血糖值在 13.4 ~18.6 mmol/L 之间,第 30 周时,神经节细胞数量减少了 10%。本实验用的是 SD 大鼠,STZ 剂量为 65 mg/kg,而血糖值均大于 22.2 mmol/L。因此,随着血糖水平的升高,可出现大量神经节细胞的丢失。本实验发现,在视网膜神经组织出现明显广泛病变的情况下,微血管只有个别外周细胞表现出早期的病理改变,而血管内皮细胞和基底膜均无明显病变。进一步证实了 DR 的发生可能是起于神经组织病变。

DR 的发病机制目前尚不清楚,有多元醇通路、蛋白非酶糖基化产物、蛋白激酶、氨基己糖通路等多种学说。有研究表明,视网膜神经组织线粒体活性氧(ROS)的过量产生导致的氧化应激可能是 DR 发病的根本诱因和共同通路,而微血管的改变是继发于神经组织病变的[13]。本实验发现,视网膜三级神经元和神经胶质细胞最突出的共同性改变就是线粒体的数量、大小、形态的变化。内核层和内丛状层可见许多巨大线粒体,神经轴突、光感受器内节等位置的线粒体数量明显减少,表现为嵴变短、断裂、数量减少,部分嵴肿胀呈烧杯样,严重者整个线粒体呈空泡样改变。说明线粒体的改变在 DR 发病机制中的重要作用。

LBP 提取自我国传统名贵中药材宁夏枸杞子,现

代药理学研究发现,LBP 可以清除体内多余的自由基[14],并提高抗氧化酶活力[2],从而发挥显著的抗氧化作用。本实验 LBP 治疗组和 DM 模型组治疗前的血糖无明显差异,而治疗后的血糖和体重两组比较,差异并无统计学意义,表明 LBP 对本组动物无降低血糖,控制糖尿病的作用。该结果和刘萍等[15]的研究不同,后者采用的是低剂量(35 mg/kg)STZ 配合高脂高糖饮食的方式,成模动物血糖在(13.43 ± 1.36) mmol/L。本实验采用的是高剂量(65 mg/kg)STZ 单纯造模的方式,成模动物血糖均 >20 mmol/L。因此,本实验可以排除 LBP 通过降低血糖、控制糖尿病的方式发挥间接治疗 DR 的可能。本实验中 LBP 治疗组神经节细胞、光感受器细胞均未见明显的病理改变,双极细胞和 Müller 细胞的胞浆中可见少量、轻度的线粒体改变,如嵴的变短、减少等。说明 LBP 可以减轻糖尿病造成的视网膜神经组织的病变,作用机制可能是通过发挥其抗氧化能力减轻糖尿病造成的神经组织线粒体氧化损伤。

综上所述,糖尿病早期的视网膜病变主要在各级神经元和神经胶质细胞,表现为线粒体的数量、形态改变和细胞的凋亡,血管性改变较少而且程度轻。说明糖尿病可能通过线粒体途径诱导神经细胞凋亡从而启动 DR 的发生。LBP 可以明显减轻线粒体的病理改变,阻止神经细胞凋亡,其机制并非通过降低血糖,控制糖尿病发挥作用,有望用于早期糖尿病视网膜神经病变的防治。

参 考 文 献

[1] Nishikawa T. Normalizing mitochondrial superoxide production blocks three pathways of hyperglycemic damage[J]. Nature, 2000, 404(6): 787 - 790.

[2] 朱彩平,张声华. 枸杞多糖对高脂血症小鼠血脂及脂质过氧化的影响[J]. 营养学报, 2005, 27(1): 79 - 80.

[3] 林健,郑丽红,陈润,等. SD 大鼠血液生化指标正常参考值范围的探讨[J]. 医学动物防制, 2005, 21(5): 321 - 322.

[4] 原淑娟,丁文龙,胡金家,等. 糖尿病大鼠视网膜 N-甲基-D-天门冬氨酸受体表达的变化[J]. 解剖学杂志, 2008, 31(6): 834 - 840.

[5] Coupland SG. A comparison of oscillatory potential and pattern electroretinogram measures in diabetic retinopathy[J]. Doc Ophthalmol, 1987, 66(3): 207 - 218.

[6] Hardy KJ, Lipton J, Foster DH, et al. Detection of colour vision abnormalities in uncomplicated type 1 diabetic patients with angiographically normal retinas[J]. Br J Ophthalmol, 1992, 76: 461 - 464.

[7] Sala SD, Bertoni G, Somazzi L, et al. Impaired contrast sensitivity in diabetic patients with and without retinopathy: a new technique for rapid assessment[J]. Br J Ophthalmol, 1985, 69: 136.

[8] Trick GZ, Trick LR, Kilo U. Visual field effects in patients with insulin dependent and noninsulin dependent diabetes[J]. Diabetes, 1990, 97(4): 475.

[9] Mratin PM, Roon P, Van Ells TK, et al. Death of retinal neurons on streptozocin-induced diabetic mice[J]. Invest Ophthamol Vis Sci, 2004, 45(9): 3330 - 3336.

[10] Barber AJ. A new view of diabetic retinopathy: a neurodegenerative disease of the eye[J]. Prog Neuropsychopharmacol Biol Psychiatry, 2003, 27(2): 283 - 290.

[11] 成令忠,钟翠平,蔡文琴, 等主编. 现代组织学[M]. 上海:上海科学技术文献出版社, 2003: 490.

[12] Barber AJ, Lieth E, Khin SA, et al. Neural apoptosis in the retina during experimental and human diabetes. Early onset and effect of insulin[J]. J Clin Invest, 1998, 102(4): 783 - 791.

[13] Nakajima M, Cooney MJ, Tu AH, et al. Normalization of retinal vaseular perm eability in experimental diabetes with genistein[J]. Invest Ophthalmol Vis Sci, 2001, 42(9): 2110 - 2114.

[14] 倪慧,卿德刚,凯撒,等. EPR 技术研究枸杞多糖清除 OH^- 自由基作用[J]. 中药材, 2004, 27(8): 599 - 600.

[15] 刘萍,何兰杰. 枸杞多糖对糖尿病大鼠糖脂代谢的影响[J]. 宁夏医学院学报, 2008, 30(4): 427 - 428.

(收稿:2012 - 10 - 08 修回:2013 - 07 - 20)

中国中西医结合杂志 中国中西医结合杂志 中国中西医结合杂志 中国中西医结合杂志 中国中西医结合杂志