滋肾活血方对冠心病肾虚血瘀证大鼠心肌病理的影响

周晟芳[1] 刘如秀[1] 罗何维[1] 李 慧[1] 关宣可[1] 尹琳琳[1] 李 理[2] 胡东鹏[1]

摘要 目的 观察滋肾活血方对冠状动脉粥样硬化性心脏病(冠心病)肾虚血瘀证大鼠缺血心肌病理的影响。**方法** 选择60 只大鼠按随机数字表分为空白组、模型组、高剂量组、中剂量组、低剂量组,每组12 只。以“左冠状动脉前降支结扎加注射氢化可的松法”制备大鼠心肌缺血肾虚血瘀证模型。高、中、低剂量组分别灌胃滋肾活血方药液21.6、10.8、5.4 g/(kg·d),空白组和模型组灌胃等量纯净水,连续灌胃7 日。取大鼠心脏,采用光镜进行病理形态学观察。**结果** 模型组大鼠心肌纤维肿胀变形,肌纤维间距增宽,组织疏松水肿,心肌间质血管扩张,较多炎细胞浸润;心肌细胞明显肿胀变性坏死,核溶解,部分核消失;大量胶原纤维组织增生。心内膜血管肿胀变性及少量炎细胞浸润;心外膜组织结构破坏并增生,血管肿胀变性坏死,较多炎细胞浸润和胶原沉积。滋肾活血方各剂量组大鼠心肌病理形态学损伤减轻,随着药物浓度的升高,心肌组织损伤程度逐渐减轻,受损范围逐渐局限。**结论** 滋肾活血方可以减轻肾虚血瘀证模型大鼠缺血心肌病理形态学损伤,调节心肌功能,达到改善冠心病心肌缺血肾虚血瘀证的功效。

关键词 冠状动脉粥样硬化性心脏病;心肌缺血;肾虚血瘀证;滋肾活血方;病理形态

Effect of Zishen Huoxue Recipe on Pathomorphology in Coronary Heart Disease Rats with Shen Deficiency Blood Stasis Syndrome

ZHOU Sheng-fang[1], LIU Ru-xiu[1], LUO He-wei[1], LI Hui[1], GUAN Xuan-ke[1], YIN Lin-lin[1], LI Li[2], and HU Dong-peng[1] *1 Department of Cardiovascular Disease, Guang′anmen Hospital, China Academy of Chinese Medical Sciences, Beijing (100053); 2 Department of Pathology, Guang′anmen Hospital, China Academy of Chinese Medical Sciences, Beijing (100053)*

ABSTRACT **Objective** To observe the effect of Zishen Huoxue Recipe (ZHR) on pathomorphology in coronary heart disease (CHD) rats with Shen deficiency blood stasis syndrome (SDBSS). **Methods** Totally 60 healthy Wistar rats were divided into the blank control group, the model group, high, middle, and low dose ZHR groups according to random digit table, 12 in each group. Myocardial ischemia SDBSS rat model was prepared by ligating the left anterior descending coronary artery and injecting hydrocortisone. ZHR physic liquor was administered to rats in high, middle, and low dose ZHR groups at the daily dose of 21.6, 10.8, 5.4 g/kg by gastrogavage for 7 successive days, equal volume of pure water was administered to rats in the blank control group and the model group by gastrogavage for 7 successive days. Rat heart was collected for pathomorphological observation under light microscope. **Results** In the model group the heart muscle fiber was swollen and deformed with widened space, loose and dropsy tissues. Blood vessels in myocardial mesenchymal were dilated, infiltrated with more inflammatory cells. Myocardial cells were markedly swollen, degenerated, or necrotic, with caryolysis or disappearance of partial nuclear. A large amount of collagen fibrous tissue became hyperplasia. Endocardial blood vessels were swollen and degenerated with infiltration of few inflammatory cells. Epicardium tissue and structure were destroyed and got hyperplasia. Swollen, degenerated, or necrotic vessels could be seen, with infiltration of more inflammatory cells and collagen deposition. Pathomorphological injuries were alleviated in each ZHR group. The higher ZHR concentration, the milder the injury degree of myocardial tissue, the more limited range of damage. **Conclusion** ZHR could attenuate pathomorphological injuries of myocardial ischemia rats with SDBSS and

基金项目:“十一五”国家科技支撑计划(No.2007BAI10B01 -093);北京市自然科学基金资助项目(No.7122153);北京中医药薪火传承“3+3工程”项目(No.830104)

作者单位:1.中国中医科学院广安门医院心血管科(北京 100053);2.中国中医科学院广安门医院病理科(北京 100053)

通讯作者:刘如秀,Tel:010-88001018,E-mail:liuruxiu1@163.com

DOI: 10.7661/CJIM.2016.01.0085

中国中西医结合杂志

regulate myocardial function, thus improving myocardial ischemia in CHD rats with SDBSS.

KEYWORDS　coronary heart disease; myocardial ischemia; Shen deficiency and blood stasis; Zishen Huoxue Recipe; pathomorphology

冠状动脉粥样硬化性心脏病(冠心病)作为高发病率、高危险性、高病死率的重大疾病严重威胁着人类的健康,其最直接的影响就是心肌缺血,从而导致心脏的供氧减少,心肌能量代谢不正常,不能支持心脏正常工作的一种病理状态[1,2]。临床研究表明,冠心病心肌缺血患者中肾虚血瘀证居多,心肌缺血患者同时存在肾虚证和血瘀证[3-10]。文献显示以往研究分别针对两种证型进行过大量基础实验,也分别印证了此两种证型与冠心病心肌缺血密切相关[11-36]。国医大师刘志明认为冠心病心肌缺血患者纯实证或纯虚证并不多见,临床上多为虚实夹杂,虚证尤以肾虚为根本,实证常表现为血瘀证[3,37-39]。本研究采用心肌缺血肾虚血瘀证模型大鼠进行研究,观察模型大鼠心肌病理形态学改变以及滋肾活血方对其影响,为进一步探讨心肌缺血肾虚血瘀证的本质及滋肾活血方的作用机制提供科学依据。

材料与方法

1　动物　成年 Wistar 大鼠 60 只,SPF 级,体重(250 ±20)g,雌雄不拘,由维通利华(北京)实验动物科技有限公司提供,许可证号:SCXK(京)2012 - 0001。分笼饲养于中国中医科学院广安门医院 SPF Ⅱ级动物房,饲以标准大鼠合成饲料,自由饮用纯净水,环境温度(20 ±2) ℃,相对湿度 45% ~70%。

2　药物　滋肾活血方药液由北京广安门医院大兴制剂中心制备,投入生药 3 kg (组成:首乌 385 g 桑椹 385 g　栝蒌 385 g　薤白 308 g　三七 154 g 桑寄生 308 g等 10 味药),制备药液 3 L,含生药量 1 g/mL,药材购自本草方源药业。

3　主要试剂及仪器　戊巴比妥钠,5 g/支,上海艾研生物有限公司,批号:081130251,称取 0.1 g 戊巴比妥钠溶于 10 mL 蒸馏水,按每 100 g 体重注射 0.4 mL 溶液计算,现用现配。盐酸利多卡因注射液 2 mL/支:北京益民药业有限公司,批号:20130120;0.9%NaCl 注射液,北京双鹤药业股份有限公司,批号:Y1311274W;75% 酒精,北京贞玉民生提供,批号:201305002;注射用青霉素钠,80 IU/支,华北制药股份有限公司,批号:F3071110;4% 多聚甲醛,北京世济合力生物技术有限公司,批号:20131103;粘片剂:国药集团化学试剂有限公司,批号:20120305;100% 乙醇,国药集团化学试剂有限公司,批号:20130819。

动物呼吸机,成都泰盟科技有限公司,型号:HX-300;多道生理信号采集处理系统,成都仪器厂,型号:RM6240C;正置显微镜:日本 Olympus 公司,型号:BX53;电热鼓风干燥烤箱,上海一恒科学仪器有限公司,型号:DHP-9052;组织切片机,德国 Leica 公司,型号:RM2245;图像分析仪;日本 Olympus 公司,型号:BX50。 - 80 ℃ 低温冰箱,青岛海尔公司,型号:07258。

4　动物分组及模型制备　大鼠 60 只按随机数字表分为空白组、模型组、高剂量组、中剂量组、低剂量组,每组 12 只。参照文献[40,41]方法,运用左冠状动脉前降支结扎方法及本课题组前期研究基础制备冠心病心肌缺血肾虚血瘀病证结合模型,具体步骤如下。(1)开放气道:大鼠称重,以 1% 戊巴比妥钠 0.4 mL/100 g 腹腔注射麻醉;将其背位固定,以上界胸骨上缘,下界剑突,左界胸骨左缘,右界左腋中线备皮,术前描记正常心电图;行气管插管,将固定大鼠的木板放在三角架上,打开手术灯,使其光线直射颈部,用纱布将大鼠舌拉出抬起,可看到咽喉部有亮点,将软管沿着亮点方向轻柔插入,用薄棉丝放在软管前 1 cm 处,棉丝随呼吸上下摆动可确定在气管内,唇边固定软管;连呼吸机,呼吸频率 80 次/min,吸呼比 1∶2,潮气量 3 mL/kg;(2)结扎手术:胸前区消毒后,以胸骨柄为第 2 肋标志,定位于第 3 肋,即左胸心跳搏动最高处,纵行开胸 2 cm 左右,逐层钝性分离组织,用大鼠扩胸器开口左胸第 3、4 肋间,沿左胸第 3、4 肋间开口,逐层开胸,暴露心脏,于左心耳下边缘进针,肺动圆锥处下 1 mm 出针,勿带过多的肺动脉,进行结扎冠状动脉前降支;结扎后即刻,心脏表面给予利多卡因注射液 1 ~ 2 滴以防止室性心律失常,减轻心脏负荷。开胸后宜在短时间内调小潮气量,待开睑器扩开胸部后恢复正常潮气量,避免器械损伤充气肺组织;(3)观察缝合:观察心电图造成左前降支梗死缺血图后缝合,即肢导、胸导显示出 ST 段弓背向上,J 点抬高 1.5 mv;T 波低平(50%)、双向、倒置;ST 段下移 0.5 mv 为成功心肌缺血模型;常规缝合关胸;关胸后腹腔注射利多卡因注射液 0.1 ~ 0.2 mL。将未苏醒的大鼠单笼放在灯下取暖。动物恢复自主呼吸后拔去气管插管,腹腔注

射青霉素 20 万 IU,连续 3 日,抗感染。氢化可的松注射液(3.7 mg/kg)皮下注射,连续 7 日。

5 干预方法 高、中、低剂量组分别灌胃滋肾活血方药液[21.6、10.8、5.4 g/(kg·d)],按体表面积法折算,分别相当于临床成人剂量 12.9、6.45、3.23 倍,高、中剂量滋肾活血方药液浓度 1 g/mL,低剂量组将滋肾活血方原药液(1 g/mL)与纯净水按 1∶1 比兑,使药液浓度为 0.5 g/mL。空白组和模型组灌胃等量纯净水,连续灌胃 7 日。

6 检测指标及方法

6.1 取材采集标本及保存 于手术结扎后第 7 日称重麻醉并备皮,连接电极记录心电图,开胸摘取心脏,在冰上置器皿操作。生理盐水洗去血渍,滤纸吸干多余水分,靠心尖部分完整成圆或椭圆形,放入 4% 多聚甲醛固定,用于制作病理切片。

6.2 心脏病理标本制作 步骤如下:(1)固定:将在 4% 多聚甲醛固定的心肌组织取出;(2)脱水:先后放入 75% 乙醇(2 h)-85% 乙醇(2 h)-95% 乙醇(2 h)-95% 乙醇(2 h)-100% 乙醇(2 h)-100% 乙醇(2 h);(3)包埋:组织经透明后,置入熔化的石蜡中浸渗,约 1 h,共 3 次。将熔化的石蜡倒入包埋框,用加温的镊子将浸蜡的组织放入,待蜡液凝固即可;(4)切片、粘片及烤片:包埋蜡块后用石蜡切片机连续切片。切片厚度为 3~4 μm,将切出的片子放在水浴锅中展开,然后用粘片剂粘在预先用酒精处理的载玻片上,经过 37.5 ℃恒温箱中烤片 2 h 后即可进入染色;(5)HE 染色:石蜡切片脱蜡至水(二甲苯Ⅰ、Ⅱ、Ⅲ脱蜡各 10 min,100%、100%、95%、85%、75% 乙醇脱二甲苯各 2 min,水化,PBS 洗涤 2 min×3 次)-苏木素染色(12 min)-Scott 促蓝液冲洗(1 min)-1% 盐酸酒精分化(20 s)-Scott 促蓝液洗(1 min)-1% 稀氨水返蓝(30 s)-Scott 促蓝液洗(1 min)-用 0.7% 酸化伊红染液和 0.5% 水溶性伊红染液分别染色(30 s);(6)脱水、透明、封片:75% 酒精(5 min)-85% 酒精(5 min)-95% 酒精(5 min)-100% 酒精(2 次,每次 5 min)梯度脱水,二甲苯Ⅰ、Ⅱ透明各 10 min,中性树胶封片干燥。

6.3 组织形态学观察 运用 BX53 显微镜观察各组大鼠心肌组织形态学变化,并用 BX50 图像分析仪系统拍照。

结 果

各组大鼠心肌组织病理结果比较(图 1) 空白组心肌纤维排列规律,心肌细胞形态完整,染色均匀,心肌组织结构正常,肌纤维排列整齐,结构紧致,心肌细胞形态规则,胞核呈圆或椭圆形、居中、清晰,心肌细胞胞浆均匀红染,心外膜及心内膜正常,心肌间质无炎性渗出。模型组心肌纤维严重萎缩断裂,心肌细胞变性,胶原纤维组织增生,心肌纤维肿胀变形呈波浪状,排列紊乱、明显萎缩和断裂,肌纤维间距增宽,组织疏松水肿,心肌间质血管扩张充血、出血、水肿及较多炎性细胞浸润;心肌细胞明显肿胀变性,多灶性、片状凝固性坏死,染色浅淡,结构模糊,核溶解、碎裂、固缩,部分区域细胞核消失;可见心肌细胞消失,代之大量胶原纤维

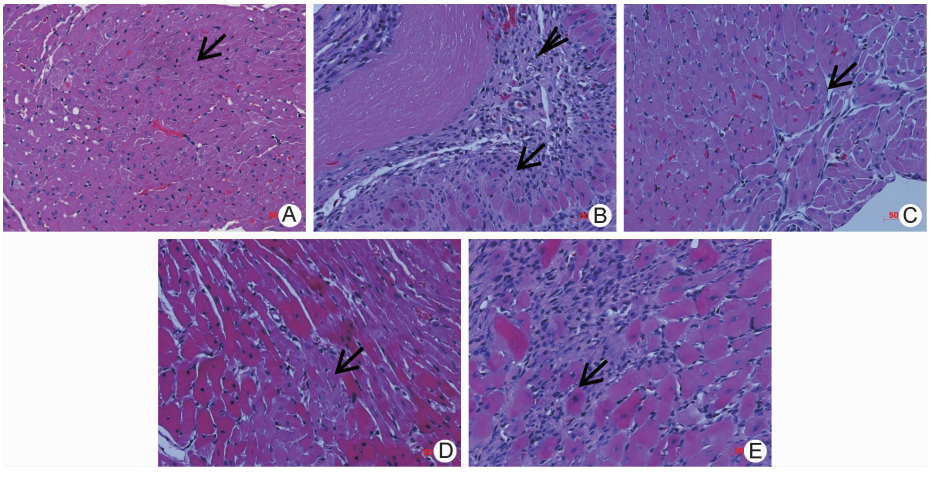

注:A 为空白组,箭头所指为正常心肌形态;B 为模型组,箭头上所指为大量纤维组织增生,箭头下所指为存活的心肌组织被纤维组织包绕分割成岛状;C 为高剂量组,箭头所指为少量纤维组织增生;D 为中剂量组,箭头处部分心肌片状红染均质化;E 为低剂量组,箭头所指为核固缩,可见纤维组织增生

图 1 各组大鼠心肌组织病理结果 (HE,×200)

中国中西医结合杂志

组织增生,存活的心肌组织被分隔成岛状,散在分布;心内膜血管扩张充血,水肿、变性及少量炎性细胞浸润;心外膜组织结构破坏并明显增厚,血管扩张充血,水肿、变性、坏死,较多炎性细胞/中性粒细胞浸润和胶原沉积。高、中、低剂量组心肌组织形态结构,可观察到随着药物浓度的升高,心肌组织损伤的程度越轻、受损范围越局限;高剂量组大部分心肌组织结构正常,有少量胶原纤维组织增生,心肌间质有水肿,大部分心肌细胞核圆形或椭圆居中,胞浆均匀红染,偶可见心肌细胞染色浅淡,核固缩,结构模糊;心外膜基本正常,有少量炎性细胞浸润,病变程度和范围局限,明显轻于模型组;中剂量组心肌组织结构大部分正常,心肌组织呈点片状坏死,染色深浅不一,部分心肌细胞核圆形或椭圆居中,胞浆均匀红染,部分核固缩,染色浅淡,结构模糊,部分心肌片状红染均质化;心外膜中度水肿,较模型组病变程度轻;低剂量组心肌组织呈片状坏死,胶原纤维组织增生明显,心肌间质充血水肿,心肌细胞部分核固缩,染色浅淡,结构模糊;心外膜中度水肿,坏死区有较多炎细胞浸润;坏死范围较模型组局限。

讨　论

冠心病心肌缺血是心血管系统的常见多发病,是由于灌注心脏自身的血液减少,引起心脏供氧不足,心肌能量代谢失调,不能维持心脏正常运作而致的心肌缺血等一系列表现。心肌病理组织形态学观察是心肌缺血损伤的直接证据。运用结扎法制作的模型组相对于空白组,具有明显的心肌缺血改变,心肌纤维、心肌细胞肿胀变性坏死,心内膜与心外膜组织结构破坏,由此可见冠心病心肌缺血造模成功。因冠脉狭窄或闭塞引起心肌缺血缺氧,心肌组织营养供给不足,出现萎缩,以致纤维组织增生是心肌缺血的病理基础。胶原纤维属细胞外基质,纤维化指胶原纤维异常蓄积。纤维化可导致心肌细胞间毛细血管减少,影响氧的弥散,进一步加重了心肌缺氧;也可引起心肌细胞电兴奋异常,诱发心律失常。心肌肥大能增加收缩力,起到代偿作用,长期肥大可导致心肌细胞排列异常、心肌纤维化,使心肌重构,从而直接影响心功能[42]。

滋肾活血方是国医大师刘志明从医 70 余年治疗冠心病的有效原创方,具有通阳活血之功效。心肾两脏经络上下关联,相互交通。肾藏精,心主血,精血相互化生。朱丹溪曰:“人之有生,心为之火居上,肾为之水居下,水能升而火能降,一升一降无有穷已,故生意在焉。”[43]人的生命依靠心火肾水的正常升降,水火既济,心肾交通,机体阴阳平衡协调。若水火不济,人体阴阳失衡,则疾病丛生。故刘志明教授提出多数胸痹心痛患者多存在心肾同病状态,治疗应心肾同治[44]。本研究结果表明,滋肾活血方各剂量均可不同程度减轻心肌组织病理损伤,抗心肌缺血所致的损伤,随着给药量增加,低、中、高剂量组的心肌受损范围越局限,组织损伤程度越轻,形态结构越趋于正常。此方对改善缺血后损伤,维持细胞正常形态,减少细胞损伤有重要保护作用,为滋肾活血方改善心肌缺血提供依据。

本实验仅有光镜观察结果,今后将采用电镜观察其超微结构的损伤和修复,一则能明确该模型大鼠心肌受损严重程度和进一步的病理机制;二更利于发现滋肾活血方对大鼠心肌超微结构保护的病理作用机制,亦更有利于名老中医经验方的开发和应用。滋肾活血方对肾虚血瘀型心肌缺血的确切分子作用机制有待进一步探索和研究。

参 考 文 献

[1] 张润华,刘改芬,姜勇,等. 心脑血管病社区人群队列研究进展[J]. 中国卒中杂志, 2014,9(9): 779 -784.

[2] 中华医学会心血管病学分会,中华心血管病杂志编集委员会. 中国心血管病预防指南[J]. 柳州医学, 2012,25(4): 237 -256.

[3] 尹琳琳,刘如秀. 刘志明教授从心肾治疗冠心病经验[J]. 中西医结合心脑血管病杂志, 2015, 13(3): 391 -392.

[4] 童建霞,徐利亚,刘金凤,等. 滋肾通阳活血方调节冠心病血脂异常的临床研究[J]. 中西医结合心脑血管病杂志, 2014,10(4): 403 -404.

[5] 刘如秀,徐利亚,刘金凤,等. 滋肾通阳活血方联合西药治疗冠心病心绞痛临床研究[J]. 中国中医药信息杂志, 2014,21(8): 23 -26.

[6] 刘志明,刘如秀. 冠心病辨证论治的认识及体会[J]. 中国医药学报,1994,9(3): 46 -49.

[7] 刘如秀,杨殿福. 温阳益气、养血活血中药改善症状及心功能临床观察[A]. 中华中医药学会.中医药学术发展大会论文集[C].北京:中华中医药学会, 2005:2.

[8] 马龙,刘如秀. 刘志明教授辨治冠状动脉粥样硬化性心脏病经验[J]. 中医学报, 2013,28(11): 1643 -1645.

[9] 徐利亚. 冠心爽合剂治疗冠心病心绞痛 90 例的疗效评价[D].北京:中国中医科学院, 2013.

[10] 周小明. 名老中医刘志明辨治冠心病心绞痛经验总结与临床研究[D]. 北京:中国中医科学院, 2010.

[11] 李贻奎. 肾虚血瘀型冠心病证治基础研究[D]. 北京:北京中医药大学, 2005.

[12] 杨庆有. 益气温阳活血方干预心梗后心衰的研究[D].

广州:广州中医药大学, 2006.
[13] 戴国华,林慧娟,张彤,等. 祛风生脉颗粒治疗冠心病心绞痛心络风阻、肾虚血瘀证的临床研究[J]. 山东中医药大学学报, 2005, 29(4): 271 -273.
[14] 许杰. 益肾舒心丸改善冠心病左室舒张功能障碍的临床研究[D]. 济南:山东中医药大学, 2001.
[15] 耿继飞. 补肾通阳化瘀法治疗稳定型心绞痛的临床研究[D]. 济南:山东中医药大学, 2011.
[16] 郭明娥. 补肾宣痹饮防治冠心病心绞痛的临床研究[D]. 济南:山东中医药大学, 2010.
[17] 王秀宝,刘德桓,张嘉男,等. 补益肝肾法治疗绝经后妇女冠心病稳定型心绞痛的临床研究[J]. 福建中医药, 2002, 33(4): 1 -3.
[18] 司徒宝珍. 补肾活血化瘀法对冠心病患者颈动脉斑块的影响研究[D]. 广州:广州中医药大学, 2010.
[19] 李红,郑思榕. 中医肾脏与冠心病[A]. 中国中西医结合学会基础理论研究专业委员会.全国中医藏象研究创新思路学术研讨会论文汇编[C].北京:中国中西医结合学会基础理论研究专业委员会, 2001:5.
[20] 王宇. 从标本论治心肌梗死后心绞痛肾虚肝郁证的临床研究[D]. 济南:山东中医药大学, 2009.
[21] 陈学忠,张振学. 肾虚血瘀与老年心脑血管疾病[J]. 天津中医学院学报,1993,12(4): 23 -25.
[22] 刘涛,王伟,赵明镜, 等. 心肌缺血动物模型气虚血瘀证的评价[J]. 辽宁中医杂志, 2007, 34(4): 530 -531.
[23] 郭淑贞,王伟,刘涛,等.小型猪冠心病(心肌缺血)血瘀证模型血液流变学及超声评价[J]. 中华中医药学刊, 2007, 25(4): 702 -705.
[24] 王勇,王思轩,李春,等. 氧化应激损伤反应在冠心病心肌缺血血瘀证中的实验研究[J]. 中国中医基础医学杂志, 2011, 17(1): 58 -60.
[25] 王勇,王思轩,李春,等. cTnT 与慢性心肌缺血血瘀证模型心功能相关性的实验研究[J]. 辽宁中医杂志, 2011, 38(6): 1234 -1236.
[26] 王勇,李春,啜文静,等. 血管紧张素Ⅱ-NADPH 氧化酶 -活性氧通路在慢性心肌缺血血瘀证中作用的实验研究[J]. 中华中医药杂志, 2011,26(10): 2265 -2268.
[27] 刘蕾,王伟,宋剑南,等. 心肌缺血血瘀证小型猪模型差异蛋白质组学研究[J]. 中华中医药杂志, 2009, 24(6): 716 -719.
[28] 郭淑贞. 血瘀证(心肌缺血)动物模型及其相关蛋白质组学研究[D]. 北京:北京中医药大学, 2007.
[29] 仇琪,李春,王勇,等. 心肌缺血模型大鼠血瘀证相关信息的评价[J]. 中国中西医结合杂志, 2010, 30(9): 974 -977.
[30] 郭书文,杨蟠储,郑承龙,等. 益气活血中药联合常规西药治疗冠心病心肌缺血气虚血瘀证临床研究[J]. 中国中医药信息杂志, 2012,19(9): 15 -17.
[31] 张宁宁,尹承娥,吕芳芳,等. 气滞血瘀、气虚血瘀心绞痛患者心率变异性与心肌缺血指数相关性探讨[J]. 山东中医药大学学报, 2003, 27(2): 123 -124.
[32] 吴泽民,刘智,刘畅,等. 养心汤对心肌缺血血瘀证大鼠血脂的影响[J]. 长春中医药大学学报, 2014, 30(6): 983 -984.
[33] 曹伟. 通心络胶囊治疗心肌缺血气虚血瘀症的临床效果分析[J]. 河南医学研究, 2013,22(5): 688 -689.
[34] 郭淑贞,啜文静,付帮泽,等. 基于双向凝胶电泳 -质谱技术的小型猪心肌缺血气虚血瘀证血浆特征蛋白质研究[J]. 中西医结合心脑血管病杂志, 2013,11(11): 1349 -1351.
[35] 刘智,孙大中,鲁雨博,等. 参附药对对心肌缺血大鼠血液流变学及认知能力的影响[J]. 上海中医药杂志, 2015, 49(1): 82 -86.
[36] 黄伟钢,胡冰,劳汝明. 血瘀逐瘀汤配合针灸治疗冠心病心绞痛 76 例临床观察[J]. 现代诊断与治疗, 2014, 25(11): 2440 -2442.
[37] 刘宇,刘如秀. 刘志明老中医从肾论治冠心病的机制探析[J]. 中西医结合心脑血管病杂志, 2012, 10(11): 1376 -1378.
[38] 中国社区医师编辑部. 刘志明冠心病治验[J]. 中国社区医师, 2010, 41(11): 19.
[39] 刘如秀,刘宇,徐利亚,等. 刘志明从肾论治胸痹[J]. 四川中医, 2013,31(2): 1 -3.
[40] 孙理军,张登本,李怀东,等. 大鼠肾虚模型的唾液免疫学研究[J].中医药学刊, 2004, 2(9): 1631 -1632.
[41] 杜江,李楠,王和鸣. 肾虚模型造模方法及相关指标[J].中国组织工程研究与临床康复, 2010, 14(50): 9433 -9436.
[42] Cohn JN, Ferrari R, Sharpe N. Cardiac remodeling concepts and clinical implications[J]. Am Coll Cardiol J, 2000, 35(3): 569.
[43] 元·朱震亨著. 鲁兆麟校. 格致余论[M]. 沈阳:辽宁科学技术出版社,1997:17.
[44] 刘志明, 刘如秀. 辨治胸痹心痛的几点体会[J].浙江中医药大学学报, 2009, 33(5): 709 -714.

(收稿:2015 -07 -07 修回:2015 -11 -01)

中国中西医结合杂志 中国中西医结合杂志 中国中西医结合杂志 中国中西医结合杂志 中国中西医结合杂志